Aus der Chirurgischen Universitätsklinik Göttingen
Direktor: Prof. Dr. Stich

# Die aseptischen Knorpel-Knochennekrosen

## unter besonderer Berücksichtigung ihrer röntgenologischen Uebereinstimmungen und Besonderheiten

**Inaugural-Dissertation**

zur

Erlangung der Doktorwürde

der

Medizinischen Fakultät

der Georg-August-Universität Göttingen

vorgelegt am 1. April 1937

von

Georg-August Santelmann

aus Wilhelmshaven.

Carl Nieft, Buchdruckerei und Verlag, Bleicherode am Harz

1938

Dekan: Prof. Dr. B. Mueller

Berichterstatter: Dozent Dr. med. K. Herlyn

Mitberichterstatter: Prof. Dr. R. Stich

Tag der mündlichen Prüfung: 10. 6. 1937

Diese Dissertation ist gleichzeitig als Broschüre
im Verlag Carl Nieft, Bleicherode a. H., erschienen

In den letzten 20 Jahren hat das chirurgische Krankheitsbild der aseptischen Knorpel-Knochennekrosen eine Fülle von wissenschaftlichen Beiträgen, von ätiologischen Deutungsversuchen und von mehr oder weniger fruchtbaren Auseinandersetzungen hervorgerufen.

Man muß die Weiträumigkeit des Begriffes aseptische Knorpel-Knochennekrosen hinnehmen, will man nicht schon sehr bald in Ungenauigkeiten, ja geradezu in Unklarheiten und falsche Bezeichnungsweisen verfallen. Aber selbst durch diese, bis jetzt beste und treffendste Begriffsbestimmung, sind wir Schwierigkeiten ausgesetzt, weil der Name aseptische Knorpel-Knochennekrosen doch nichts anderes besagt, als daß am Knorpel oder am Knochen ein krankhaftes Geschehen sich ausbreitet, das früher oder später mit aseptischen Nekrosen einherzugehen pflegt, ohne daß ein infektiöser Vorgang zu Grunde liegt.

Nun ist aber bis jetzt der Beweis für eine aseptische Knorpel-Knochennekrose nicht in allen Fällen und bei allen Krankheitsbildern erbracht, die wir in diesen Rahmen wegen ihrer klinisch-röntgenologischen Erscheinungen mit hineinbeziehen müssen.

Das gilt vor allem für die Scheuermannsche Erkrankung, für die noch keine feingeweblichen Untersuchungen vorliegen. Weiter stehen noch klare und eindeutige feingewebliche Ergebnisse für die Schlattersche Erkrankung aus, ferner für eine ganze Reihe seltener Formen.

Welche Bedeutung den aseptischen Knorpel-Knochennekrosen in den letzten 20 Jahren entgegengebracht worden ist, mag daraus zu ersehen sein, daß in dieser Zeit etwa 900 Veröffentlichungen über dieses Gebiet erfolgt sind. Caan gibt 1924 in einer Arbeit 238 Schrifttumsangaben bekannt, Walter 1927 weitere 312, ohne aber die von Caan genannten wieder anzuführen. Es ist daher auch nicht verwunderlich, daß eine verwirrende Fülle von Namen für ein und denselben Krankheitsvorgang vorgeschlagen und gebraucht worden sind.

Bei der Namengebung ist der Versuch gemacht worden, zu einer Zusammenfassung und einer Einordnung der einzelnen, zum Teil genauestens bekannten, Krankheitsbilder zu kommen. Die einzelnen Erkrankungen sind zumeist nach ihrem örtlichen Vorkommen am Skelett benannt. (Lunatum malacie Calcaneusapophysitis u. a.) oder sie tragen den Namen ihres ersten Beschreibers (Schlattersche-, Köhlersche-, Scheuermannsche-, Perthessche Erkrankung. u. a.).

Es ist nicht ohne Reiz, auf diese Namenkette aus dem Schrifttum einen kurzen, kritischen Blick zu werfen:

Unspezififsche Spongiosaerkrankung der Knochen.
Aseptische Knorpel-Knochennekrosen. Epiphysionekrosen, Epiphysitis, Lokale. Malacie, Malakopathie, Osteochondropathia juvenilis, Osteochon-

dritis, Osteochondrose, Osteoarthritis, Osteochondrolyse, Osteopathia pubertatis, Subchondrale Knochennekrosen. Metaepiphysere Dystrophie, Osteopathia juvenilis necroticans, Ossale aseptische Epiphysennekrosen, Osteochondropathia juvenilis parosteogenitica, Epiphysiomalazie, Dysplastische Malazien und manche andere.

Einige Bezeichnungen (Osteochondriopathie, unspezifische Spongiosaerkrankungen) sind noch weiter gefaßt als die von uns gewählte Benennung, sie sagen aber auch nichts weiter aus, als daß sich an bestimmter Stelle des Knochens, krankhafte Erscheinungen ausbreiten.

Man muß jeden Namen ablehnen, der in sich den Hinweis auf ein entzündliches Geschehen trägt, z. B. Osteochondritis, Epiphysitis u. a. Ferner muß man sich nach den neueren Anschauungen hüten, in den Namen eine Beschränkung auf eine bestimmte Entwicklungsstufe, einen begrenzten Lebensabschnitt hineinzulegen (Osteopathia pubertatis, juvenile Knochennekrosen u. a.).

Neuerdings mehren sich nämlich die Beobachtungen, und auch wir können einen Fall bringen, daß diese Krankheitsformen auch am Knochenskelett der Erwachsenen auftreten. Die scharfe, zeitliche Begrenzung dieser Erkrankungen auf einen jugendlichen Lebensabschnitt besteht daher heute nicht mehr zu Recht (Friedrich, Weiss, Büttner, Müller, Kappis, u. a.).

Endlich muß man vorsichtig sein, durch den Namen, eine bestimmte Beschränkung des krankhaften Geschehens auf einzelne Knochenabschnitte zum Ausdruck bringen zu wollen. Wenn auch aseptische Nekrosen der Diaphysen als Erkrankung des Menschen so gut wie nicht bekannt sind, so muß doch mit Aufmerksamkeit auf die spärlichen, anders lautenden Befunde geachtet werden (Block: Metaphysäre Radiusnekrose.) Vielleicht entziehen sich tatsächlich auftretende aseptische Nekrosen der Diaphysen unserer Beobachtung, weil ihre Erscheinungen zu gering sind. Merkwürdig ist auch die Tatsache, daß durch Versuche, auf embolischem Wege erzeugte aseptische Nekrosen, ihren Sitz ausschließlich in der Diaphyse haben.

In den meisten Arbeiten wird für die Gesamterscheinungen der Erkrankungen, die wir hier besprechen, die Bezeichnung Epiphyseonekrosen oder eine ähnliche Benennung gebraucht.

Schon die reinen Apophysenerkrankungen (Schlattersche Erkrankung, Erkrankungen der Calcaneusapophyse u. a.), könnte man, streng genommen, nicht in diesen Rahmen mehr einbeziehen. Noch viel weniger ließe sich aber das Auftreten der aseptischen Knorpel-Knochennekrosen, an selbstständigen Knochen oder Knochenkernen ohne Epiphyse, einordnen, (Patella, Os lunatum, Os naviculare, Sesambeine u. a.), wenn auch die kleinen Wurzelknochen am Fuß und an der Hand, in Bezug auf ihren Bau und ihre Gefäßversorgung den Epiphysen gleichzusetzen sind.

Die Frage, wo bis jetzt Veränderungen am Knochenbau beobachtet sind, die zu den aseptischen Knorpel-Knochennekrosen gerechnet wurden, soll zunächst unter Benutzung der jeweils verwandten Namen in folgender Zusammenstellung aufgezählt werden:

1. Femurkopfepiphyse (Perthessche Erkrankung).
2. Os navikulare pedis (Köhler I).
3. Köpfchen des Metatarsus (Köhler II).
4. Tibiaapophyse (Schlattersche Erkrankung).
5. Wirbelsäulenkörper (Scheuermannsche Erkrankung).

6. Calcaneusapophyse (Spitzy, Schinz, Blencke, Haglund, Zaajer, Haß u. a.).
7. Os lunatum carpi (Friedrich, Kienböck, Weiss, u. a.).
8. Sternale Clavicula (Friedrich, Büttner, v. Semen, Gangler, Schäfer u. a.).
9. Caput humeri (Kappis, Kaiser, Sorrel, Erlacher u. a.).
10. Olecranon (Zaajer, Mandel u. a.).
11. Trochlea (Wild, Fründ, Panner).
12. Phalangen (Thiemann, Fleischner, Kloiber, Lagua, Dahs, Lehmann, Esau, Dessecker u. a.)
13. Becken (Zaajer, u. a.).
14. Distale Femurepiphyse (Sonntag, Valentin, u. a.).
15. Proximale Tibiaepiphyse (Bachmann u. a.).
16. Patella (Johannsen, Sinding-Larsen, Fleischner, Bergmann, Walter, Mau, Saupe, Sommer u. a.).
17. Sesambein des Metatarsus I (Müller, Erlacher, Jaroschy, Renander u. a.).
18. Tuberositis metatarsus V (Isilin, Dubrowskaja).
19. Kniegelenk (Rabel, Erlacher, Gaugele).
20. Acetabulum (Krampf, Kappis u. a.).
21. Collum des Femur (Weiß u. a.).
22. Cuneiforme I (Buschke, u. a.).
23. Condylus humeri (Panner, Busch, Will u. a.).
24. Multangulum majus (Buchmann u. a.).
25. Hamatum (Buchmann u. a.).
26. Os pubis (van Eck, Wülfing, Pollak, Burmann u. a.).
27. Radiusepiphyse (Bergmann).
28. Talus.
29. Multiple Lokalisationen (Lagua, Wagner, Hirsch, Valentin, Schinz u. a.).

Ferner ist dazu gerechnet worden:

30. Genu valgum (Erlacher).
31. Coxa vara adolescentium (Erlacher u. a.).
32. Die adolescente Lendenkyphose (Lindemann, Watermann).
33. Einige Foren der Epicondylitis humeri.
34. Die ossale Form der Osteochondritis dissecans.

Im Verlauf einer fast 20jährigen Beobachtungszeit sind also fast an allen Knochen Veränderungen im Sinne einer aseptischen Knorpel-Knochennekrose festgestellt worden. Merkwürdigerweise fehlten am Schädel entsprechende Befunde.

Es ist bisher nicht gelungen, diese große Anzahl von Einzelbeobachtungen zu einem einheitlichen Krankheitsbild zusammenzufassen.

Einmal versuchte man auf Grund der pathologisch-anatomischen Ergebnisse zu einer Zusammenfassung zu kommen. In den allermeisten Fällen ging man aber den Weg über die röntgenologischen Beobachtungen und folgerte aus den überraschend ähnlichen Röntgenbildern, ein auch in seinen Ursachen einheitliches Krankheitsgeschehen. Jeder der angewandten Wege hat seine Grenzen und nicht den schlüssigen Beweis auf seiner Seite.

Erst wenn alle modernen Untersuchungsmöglichkeiten zur Lösung dieser recht schwierigen Frage herangezogen sind, wenn in der Erkenntnis der normalen und krankhaften Knochenstoffwechselvorgänge weitere Fortschritte

gemacht worden sind, unter Verwertung neuer Erkenntnisse der Erbpathologie und der Entwicklungsphysiologie, wird sich über diese Frage etwas Abschließendes sagen lassen. Heute sind wir jedenfalls von der endgültigen Lösung noch weit entfernt. Trotzdem gebrauchen wir vorläufig den Begriff der aseptischen Knorpel-Knochennekrosen auch weiterhin als eine Einheit, ordnen ihm alle Erscheinungen, die hierher gehören unter und müssen versuchen, durch sinnvolles Sammeln von Einzelbeobachtungen die aseptischen Knorpel-Knochennekrosen zu einem fest umrissenen, genau bekannten und wissenschaftlich erforschten Krankheitsbild zu machen.

Ich habe mir die Aufgabe gestellt, den mit diesem Krankheitsbegriff zusammenhängenden Fragen an Hand des Krankengutes der Göttinger Klinik nachzugehen. Dabei ist es nötig, die oft auf den ersten Blick so unterschiedlich erscheinenden Krankheitsbilder kurz und der Reihe nach zu betrachten, um später Zusammenhänge, Übereinstimmungen und Abweichungen herauszuarbeiten.

Die Krankheitsbilder werden vergleichshalber nach folgenden Gesichtspunkten kurz umrissen.

a) Geschichte
b) Vorkommen
c) Klinik
d) Ursachen
e) Pathologische Anatomie
f) Röntgenologie.

Die Anführung geschichtlicher Daten soll nur in so weit erfolgen, als es die zeitliche Reihenfolge der Beschreibung der einzelnen Krankheiten erfordert. Auch „Vorkommem" und „Klinik" soll nur der Übersicht halber kurz erwähnt werden, „Ursachen", „Pathologische Anatomie" und „Röntgenologie" insofern, als die einzelnen Merkmale einen gegenseitigen Vergleich zulassen.

## I. Perthessche Erkrankung.

Die gesamte Auseinandersetzung über die aseptischen Knorpel-Knochennekrosen ist ausschließlich von der Perthesschen Femurkopferkrankung ausgegangen, sie ist darum das klassische Bild und das Schulbeispiel der aseptischen Knorpel-Knochennekrosen überhaupt.

Zu a): 1913 berichtete Perthes auf dem Chirurgenkongreß über eigenartige, eigentlich nur geringe äußerlich bemerkbare Störungen hervorrufende Veränderungen am kindlichen Hüftgelenk.

Wegen der klinischen Besonderheiten und des merkwürdigen feingeweblichen und röntgenologischen Befundes, faßte er diese Gesamterscheinung als eine Krankheit „sui generis" auf und prägte den Namen: Osteochondritis juvenilis coxae deformans. Einzelne Verfasser haben vor ihm die gleichen Veränderungen beschrieben, aber ihrem Wesen nach verkannt. (Maydl, Borchard, Frangenheim, Legg, Calvé, Waldenström, Sourdat u. a.).

Zu b): Die Perthessche Erkrankung kommt nur in einem bestimmten Alter vor und zwar in einer Zeit, in der der Knochenkern der Epiphyse bereits vorhanden, aber von der Metaphyse noch durch den Epiphysenknorpel getrennt ist, d. h. zwischen dem 2.—15. Jahr, am häufigsten zwischen dem 4.—11. (Sundt). Das ist die Zeit einer besonders aktiven Vergrößerung des Knochenkerns.

Häufiger werden Knaben als Mädchen betroffen.

Das Leiden ist manchmal doppelseitig, nach Weil und Brandes sogar in 30%.

Zu c): Nach einer leichten Verletzung, öfters aber ohne einen bekannten Anlaß, fangen die Kinder an zu hinken. Meist treten Schmerzen auf, besonders nach längerem Stehen, Gehen oder sonstigen Belastungen, sie können aber auch völlig fehlen.

Die Bewegungen sind im Allgemeinen frei, mit Ausnahme der Abduktion, die sehr stark beschränkt ist, eines der Hauptmerkmale des Leidens. Der Trochanter major tritt auf der erkrankten Seite mehr hervor und steht höher. Die Heilungsaussicht ist gut. Im Verlauf von 1—4 Jahren kommt es zur Selbstheilung, in einem Teil der Fälle zu einer „restitutio ad integrum".

Zu d) Eine große Rolle für die Entstehung des Leidens wird der Verletzung beigemessen, aber weil sie allein wenig befriedigend für die Erklärung sein würde, hat man die verschiedensten anderen äußeren und inneren Ursachen mit der Verletzung gekoppelt.

So finden wir Verletzung und Infektionen, Verletzung und Ernährungsstörung, Verletzung und anlagemäßige oder angeborene Minderwertigkeit des Gesamtkörpers als Ursache angeschuldigt.

Die meisten Verfasser messen der Verletzung im weitesten Sinne die ursächliche Bedeutung zu (Caan, Hakenbrock, Wideroe, Sundt, Rehbein, Legg, Schwarz u. a.).

Axhausen, Brandes, Amstadt sind der Ansicht, daß die epiphysären Nekrosen einem embolischen Gefäßverschluß ihr Entstehen verdanken.

Kreuter rechnet die Perthessche Erkrankung zur echten Arthritis deformans.

Auch nervöse und trophoneurotische Störungen wurden als Erklärung herangezogen. (Hesse, Köhler, Rhonheimer, Landwehr, Valentin.)

Wieder andere Autoren haben an endokrine Störungen gedacht, da eine ganze Reihe von Beobachtungen vorliegen, die eine Verkoppelung der Perthesschen Erkrankung mit innersekretorischen Störungen bestätigen.

Läwen (doppelter „Perthes" und Kretinismus), Dorner („Perthes" und hypophysärer Zwergwuchs), Brandes, Walter („Perthes" und Hyperthyreodismus). Winter, Sundt, Lik u. a. haben sich ebenfalls für eine Störung der inneren Sekretion, als auslösendes Moment für die Perthessche Erkrankung ausgesprochen.

Angeborene Entwicklungs- und Verknöcherungsstörungen nehmen an Zaajer, Ludloff, Kirste, Lenorment, Tillie, Waldenström, Weil, Valentin.

Gegen diese Vermutungen, wie auch gegen die Auffassung Axhausens sprechen sich Nußbaum und Werkmann auf Grund ihrer Versuche aus, die, an völlig normalen Schenkelköpfen, künstlich aseptische Totalnekrosen erzielen konnten. Schließlich hatten noch Fromme an Rachitis und Riedel an Ostitis fibrosa gedacht.

Zu e) Das Ergebnis der feingeweblichen Untersuchungen ergibt ein außerordentlich buntes und wechselvolles Bild, das zu den allerverschiedensten Deutungen Anlaß gegeben hat. Zusammenfassend kann man wohl

aus vorliegenden anatomisch-pathologischen Präparaten sich etwa folgendes Bild machen:

Es kommt zu einer fibrösen Umwandlung des Marks, dann treten subchondrale, herdförmige Nekrosen und Blutungen auf, es kommt zu sogenannten „Trümmerfeldern". Dazwischen finden sich zahlreiche Knorpelinseln. Zeichen des Knochenan- und -abbaues. Perthes selbst meint, daß die fleckige Aufhellung des Röntgenbildes eben durch diese Knorpelinseln hervorgerufen sei.

Riedel hat 18 eingehende Untersuchungen an Schenkelköpfen vorgenommen, er bestätigt den nekrotischen Befund in der Kopfepiphyse. Das fibrös umgewandelte Mark zeigt Anklänge an chronisch entzündliche Vorgänge (Einlagerung von Plasmazellen. Rundzellen, Eosinophilen und Leukocyten). Weiter finden sich im Mark Nester von vielkernigen Riesenzellen, es sind Osteoklasten.

Zu f) Das Röntgenbild hat zur Auffindung und wissenschaftlichen Durchforschung dieses Leidens sehr viel beigetragen; es besitzt eine ausschlaggebende Bedeutung für die Diagnose.

Im Beginn, bei schon vorhandenen klinischen Erscheinungen, kann das Röntgenbild noch völlig ohne Besonderheiten sein, später sind die Röntgenbefunde äußerst vielgestaltig und abweichend voneinander. Das ist zum Teil bedingt durch die verschiedenen Abschnitte im Ablauf des Krankheitsgeschehens, zum Teil durch die Verschiedenartigkeit des ganzen Krankheitsbildes.

Man kann wohl eine gutartige und eine schwerere Form der Perthesschen Erkkrankung unterscheiden, bei der es zu einer bleibenden, schweren Verformung des Hüftgelenkkopfes kommt.

Als erstes röntgenologisches Zeichen wird von den meisten Beschreibern — bei noch völlig normal erscheinendem Schenkelkopf — das Auftreten, zunächst vereinzelter, dann ineinander übergehender wolkig-fleckiger Aufhellungsherde angegeben.

Diese Veränderungen haben ihren Sitz fast immer in dem seitlich-oberen Schenkelkopfabschnitt. (Abbildung 1). Es kann aber auch sofort zu einer allgemeinen Verdichtung der ganzen Kopfkappe kommen. Die ausgesprochen dichte Schattenbildung ist nach Amstadt-Iselin eines der frühesten Zeichen des Leidens.

Es soll versucht werden, eine Übersicht über die röntgenologischen Vorgänge und Veränderungen bei der Perthesschen Erkrankung zu geben, in Anlehnung an Meyer, Brailsfort, Sundt, Hoffmann, Bergmann, Burckhardt, Markowitz u. a.

1. Kleinfleckige wolkige Aufhellungsherde, vorwiegend seitlich oben im Schenkelkopf. Die Herde fließen zusammen, ihre Grenzen werden unscharf, die Epiphyse nimmt ein gesprenkeltes Aussehen an. (S. Abb. 1.)

2. Gleichzeitig, in seltenen Fällen auch gleich zu Beginn, wird die Kopfkappe schattendichter. (S. Abb. 2.)

3. Im weiteren Verlauf kommt es zu kleineren Unebenheiten, Eindellungen und Randwulstbildungen am oberen Epiphysenrand die Begrenzung bleibt scharf.

4. Eine deutliche Verformung des Kopfes tritt ein. Zunächst Abflachung gegenüber dem oberen Pfannenrand, dort, wo die ersten Aufhellungsherde aufgetreten sind. (S. Abb. 2.)

5. Der ganze Schenkelkopf sinkt unter der Belastung zusammen. Er wird breiter und niedriger und zeigt eine starke Verdichtung. Der Schenkelkopf wird zusammengedrückt und läßt die Erscheinungen eines Knochenbruches erkennen. Der Kopf stülpt sich über den ebenfalls niedriger werdenden Hals und überragt ihn seitlich, so daß der Eindruck einer Seitwärtsverschiebung der gesamten Kopfepiphyse entstehen kann. (S. Abb. 3.)

6. Der Gelenkspalt wird breiter.

7. Die Epiphysenfuge wird unregelmäßig, zeigt Unterbrechungen (Brandes, Perthes). Es treten auch in der Epiphysenscheibe Verdichtungs- und Aufhellungsherde auf. Stellenweise sieht die Epiphysenlinie wie unterbrochen aus, manchmal scheint sie breiter, manchmal schmäler als gewöhnlich zu sein. Die Epiphysenfuge setzt jetzt dem Fortschreiten des Krankheitsgeschehens kein Hindernis mehr entgegen. (S. Abb. 2 und 3.)

8. Es können auch im Schenkelhals Aufhellungen des Knochengewebes und krümelige Auflockerungen im oberen Abschnitt auftauchen. (Meyer macht auf Fehlerquellen aufmerksam, die bei Entdeckung solcher „Zerstörungen" im Schenkelhals oft zu einer falschen Diagnose führen). Diese Veränderungen am Schenkelhals können schon sehr frühzeitig auftreten (Sundt).

9. Durch diesen krankhaften Vorgang, kommt es in einem Teil der Fälle zu Mißgestaltungen des Schenkelhalses, es kommt zu einer Verbreiterung, Verkürzung und Verbiegung im Sinne einer Coxa vara.

10. Der Zerstörungsvorgang im Schenkelkopf ist weiter fortgeschritten. Der Kopfschatten zeigt einen scholligen Zerfall, vorwiegend am äußeren Abschnitt. Die gesamte Kopfepiphyse scheint in mehrere Trümmerstücke zerklüftet und in zahlreiche Teile zerfallen zu sein. Die Kopfepiphyse hat längst ihre halbkugelige Form eingebüßt und zeigt die unwahrscheinlichsten Verbildungen (Pilz-, Kegel-, Tropfen-, Walzenform, völlig abgeplattet oder scheinbar verschwunden), doch sind das ausgesprochen schwere Zustandbilder. (S. Abb. 3.)

11. Bei Beginn der Heilung verschwinden die schattigen Stellen und die Aufhellungsherde. Die Zeichnung der Knochenbälkchen kehrt zurück. Die Epiphysenfuge wird regelmäßig und einheitlich. Die körpernahe Diaphyse zeigt zunehmende Ablagerung von Kalk. Ein schwacher Umriss der wiedergebildeten Epiphyse wird sichtbar.

12. Zustand nach Ausheilung (meist nach 2—4 Jahren):

a) bei den leichtesten Fällen (selten) kommt es zu einer anatomisch vollkommenen Institutio ad integrum,

b) bei den mittelschweren Fällen entsteht ein Kugelkopf; er ist scharf begrenzt, jedoch größer und plumper als der ursprüngliche Schenkelkopf, er paßt also nicht mehr in die Gelenkpfanne hinein.

c) Bei den schweren Fällen bleiben die schweren Verformungen erhalten. Wir haben dann die Hutkrempen oder Filzhutform als Endzustand. Der Schenkelhals bleibt dick und niedrig. Die Gelenkpfanne paßt sich den veränderten Bedingungen an, sie wird eiförmig und es kann dadurch zu einer Subluxation kommen. Die Veränderungen an der Pfanne und auch am Trochanter, die schon recht frühzeitig eintreten können, sind aber wohl ausschließlich als Folgeerscheinungen zu betrachten. Auch die Gelenkpfanne zeigt häufig im oberen Drittel unscharf begrenzte Aufhellungen und Verdichtungen. Das obere Pfannendach erscheint flacher und steiler gestellt (Pfannenwanderung). (S. Abb. 2 und 3.) Auch der Trochanter

major zeigt manchmal bemerkenswerte Umbauvorgänge, die, ebenso wie die Pfannenveränderungen, von einigen Forschern im Sinne einer aseptischen Knorpel-Knochennekrose gedeutet werden (Weil, Levi, Spitzi, Gaugele spricht sogar von einem „Pfannenperthes").

Abb. 1 Perthessche Erkrankung.

D. S. 13. Jahre, Aufnahme vom 3. 8. 34.

Die Bälchenbezeichnung des Knochens in der Schenkelkopfkappe ist noch sichtbar, aber schon leicht verwischt. Die Schattendichte nicht stärker als gewöhnlich. Am äußeren oberen Schenkelkopfabschnitt treten einige unscharf begrenzte, gleichmäßig dicht in das normale Knochengewebe übergehende, fleckig-wolkige Aufhellungsherde hervor. Eine leichte Abflachung des Kopfes ist in diesem Bereich schon festzustellen.

Abb. 2 Perthessche Erkrankung.

D. S. 13. Jahre. Aufnahme vom 4. 2. 35.

Die Knochenzeichnung ist völlig geschwunden. Die schattige Verdichtung hat weiter zugenommen, in der Mitte der Kopfkappe besonders dichter Herd. Die Aufhellungsherde fließen zusammen und schieben sich mit scharfer Begrenzung nach Innen zu vor. Die Abflachung der Epiphyse tritt deutlich hervor, noch ist die Begrenzung scharf, kleine Randwulstbildungen am äußeren oberen Epiphysenrand. Ein scholliger Zerfall der Kopfkappe bahnt sich an. Die Wölbung der Pfanne wird flacher und zeigt eine eiförmige Gestaltung. Die Epiphysenfuge zeigt Unterbrechungen.

Abb. 3. Perthessche Erkrankung.

D. S. 14 Jahre, Aufnahme vom 7. 1. 36.

Es ist zu einer völligen Verformung des Schenkelkopfes gekommen. Die äußeren Aufhellungsherde sind verschwunden. Die Epiphyse ist in 3 Bruchstücke zerfallen, hat ihre halbkugelige Form völlig eingebüßt und scheint nach unten zu zusammengedrückt. Die obere Begrenzung des Schenkelkopfes ist unschärfer geworden, zeigt Unterbrechungen, Einbellungen und Höcker. Eine deutliche Epiphysenfuge ist nicht mehr zu erkennen, die Pfanne hat sich weiter abgeflacht und zeigt im Bereich des oberen Pfannendaches unscharfe Begrenzungen.

II. Köhlersche Erkrankung des Os naviculare pedis (Köhler I).

Zu a) 1908 berichtete Köhler erstmals über eine bis dahin nicht bekannte Erkrankung des kindlichen Kahnbeins am Fuß, damals veröffentlichte er 3 Fälle. Bis 1923 sind, nach Köhler, 100 weitere Beobachtungen im Schrifttum niedergelegt worden.

Zu b) Das Leiden betrifft vorwiegend das Kindesalter. Köhler gab seiner Zeit das 5.—9. Lebensjahr für das Auftreten dieses Krankheitsbildes an. Heute müssen wir aber wohl eine etwas größere Spanne einsetzen und betrachten als das fast ausschließlich bevorzugte Alter das 3.—10. Lebensjahr. $^2/_3$ aller Fälle wurden im 5.—6. Jahre gefunden. Bei Knaben traf man die Erkrankung sehr viel häufiger, nach Köhler in $^3/_4$ der Fälle. Nach Sauer ist das Verhältnis von Knaben zu Mädchen 3:2, nach Sonntag 2:1. Auch ist ein Befallensein beider Naviculärknochen häufig beobachtet worden. (Nach Köhler in 40 %).

Unsere eigenen Beobachtungen erstrecken sich nur auf Knaben im Alter von 4—8 Jahren. Wir haben unter unseren Kranken kein Mädchen mit einer jugendlichen Naviculärerkrankung im Sinne Köhlers. Bevorzugt ist das 5.—8. Lebensjahr. 2 mal fanden wir das Befallensein beider Kahnbeine.

Neuerdings sind einige Beobachtungen veröffentlicht worden, die auf ein familiär-erbliches Auftreten hinzuweisen scheinen (Nieder).

Es gibt nun noch einige wenige, sehr seltene Angaben im Schrifttum, die über ein Befallensein des Os naviculare auch bei Erwachsenen berichten. (Müller, Weiß, Simons, Wilke und auch wir können eine eindeutig hierher gehörige Beobachtung mitteilen).

Zu c) Erstes Zeichen der Erkrankung ist auch hier wieder ein leichtes Hinken. Sehr bald wird über, meist sehr ausgesprochene, Schmerzen am Innenrand des Fußes geklagt. Äußerst bezeichnend ist der streng begrenzte Druckschmerz über dem Naviculare. Eine Schwellung, manchmal sogar eine leichte Rötung, wird nur selten vermißt. Ein Schwund der Wadenmuskulatur ist fast immer zu beobachten. Die Beschwerden verstärkten sich bei Belastung und Gebrauch des Fußes. Die Vorgeschichte ergibt für eine ursächliche Verletzung meist keinen Anhaltspunkt. Sonntag gibt etwa 25 % der Fälle an, wo man im weitesten Sinne vielleicht von einer Gewalteinwirkung in der Vorgeschichte sprechen könnte.

Eine Schwellung über dem Naviculare fanden wir 5 mal, aber nur 4 mal eine ausgesprochene Druckschmerzhaftigkeit. Die Bewegungen im Gelenk waren niemals eingeschränkt. Bei einem 8jährigen Jungen fanden wir als Zufallsbefund eine erscheinungslose Köhlersche Erkrankung.

Zu d) Die Streitfrage über die Ursache der Köhlerschen Erkrankung ist nach keiner Richtung hin als gelöst zu betrachten. 3 große Anschauungsgruppen stehen sich gegenüber. Zunächst wird die Köhlersche Erkrankung als Folge eines reinen, einfachen Stauchungsbruches aufgefaßt (Schultze, Grune, Haenisch Stumme, Preiser, Kappis). Dann werden Ernährungsstörungen auf embolischer oder unfallsmäßiger Grundlage als Ursache angeschuldigt (Bergmann). Endlich sehen die meisten der Forscher in einer Entwicklungsstörung des Knochens die Ursache des Krankheitsgeschehens (Weil, Sonntag, Zaajer, Bachmann, Köhler). Sauer glaubt, auf Grund von 5 beobachteten, völlig erscheinungslos verlaufenden Köhlerfällen die Ursache der Erkrankung in

einer Wachstumsbeeinflussung zweier, unter Umständen dreier getrennter Knochenkernanlagen vermuten zu dürfen.

Wir können wohl sagen, daß auch bei der Köhlerschen Erkrankung ein Mißverhältnis zwischen Beanspruchung und Skelettfestigkeit vorliegen muß. Wodurch die Minderwertigkeit des Knochens verursacht ist, darauf läßt sich vorläufig keine einheitliche überzeugende Antwort geben.

Zu beachten ist noch, daß das Naviculare von allen Fußknochen am spätesten verknöchert, und daß also schon recht erhebliche körperliche Belastungen und plötzliche Beanspruchungen das Navikulare treffen, wenn es in stärkster und vollster Verknöcherung begriffen ist.

Dann muß man die ungünstige Lage und die in keinem Verhältnis dazustehende schwache und kleine Form des Kahnbeins berücksichtigen. Dieser Knochen liegt in der Stoßachse des Fußgewölbes und ist dem doppelseitigen Druck und der Stoßwirkung besonders stark ausgesetzt. Zu der so ungünstigen Lage kommt noch eine ausgesprochene schlechte Gefäßversorgung hinzu, und es ist durchaus denkbar, daß es durch Zusammenwirken aller dieser Kräfte, zu einer Ernährungsstörung und dadurch zu einer Schwächung des Knochens kommen kann.

Zu e) Das Schrifttum verfügt über sehr wenige feingewebliche Untersuchungen des Os naviculare pedis. Die Beobachtung von Speed sprechen dafür, daß auch hier im Mittelpunkt des Krankheitsablaufes das Bild der Nekrose steht. Wichtig ist auch noch ein genauestens klinisch, röntgenologisch und pathologisch-anatomisch untersuchter Fall von Weil: Das Naviculare sieht äußerlich überraschend normal aus. Gelenkflächen glatt und spiegelnd. Trotz einer angegebenen Verletzung in der Vorgeschichte, läßt sich feingeweblich nicht die geringste Spur eines Bruches, einer Sprungbildung oder einer Blutung erkennen. Abbauvorgänge sind nicht festzustellen. Weil kommt auf Grund seiner Beobachtung zu der Überzeugung, daß die Köhlersche Erkrankung eine reine Entwicklungsstörung ist.

Wichtig ist auch noch ein feingeweblich genau untersuchter Fall von Grazianzky, eines 13½jährigen Jungen. Die Schnitte des Kahnbeins zeigen ein starkes Mißverhältnis zwischen Knorpel- und Knochengewebe. Der Knorpel überwiegt. Ungleiche Entwicklung der Spongiosa, die teilweise durch Bindegewebe ersetzt ist. Herdförmige kleine Abschnitte nekrotischer Knochenbälkchen zwischen dem faserigen Bindegewebe. Teilweise sind die nach außen zu gelegenen Abschnitte mit toten, zellenlosen Knochenbälkchen angefüllt. Der Verfasser spricht sich entschieden für eine aseptische Nekrose unbekannten Ursprungs aus.

Zu f) 1. Die normale Knochenzeichnung verschwindet, Knochenbälkchen lassen sich nicht mehr erkennen. Fleckige, unregelmäßig verdichtete Herde treten auf. Es kommt zu einer starken Kernverdichtung. Weder eine Rindenschicht, noch eine Spongiosa läßt sich erkennen. Die Dichte kann das 4—5fache des gewöhnlichen Kalkgehaltes betragen (Köhler). (Siehe Abb. 5 und 6.)

2. Die Knochenumrisse werden unscharf und unregelmäßig, sie erscheinen eingekerbt und zackig. (S. Abb. 4 und 6.)

3. Das Naviculare wird in seiner Längsachse auffallend schmal, bis zur Hälfte oder ⅓ seiner gewöhnlichen Breite. (S. Abb. 4 und 6.) In schweren Fällen scheint der sehr verschmälerte Knochenschatten mehrere Bruchstücke zu enthalten. (S. Abb. 5, 6 und 7.) Eine Zerklüftung und Ver-

kleinerung des unregelmäßig begrenzten Kernes ohne Verdichtung, spricht gegen eine reine Köhlersche Erkrankung.

4. Der Gelenkspalt wird sehr breit. (S. Abb. 4, 6 und 7.)

5. Im Zeitraum der Ausheilung (nach etwa 1—1 ½ Jahren beginnt die Heilung) werden die verdichteten Herde langsam aufgehellt und kleiner. Die Knochenzeichnung kehrt zurück, der Knochen wird größer, bis die ursprüngliche Breite und Form wieder hergestellt ist; damit erhält auch der Gelenkspalt seine anfängliche Gestalt zurück.

Diese Aufstellung findet in allen unseren Röntgenaufnahmen ihre Bestätigung.

Es ist lange Zeit bestritten worden, daß die Tuberkulose ein röntgenologisches Bild aufweisen könnte, das dem Befund bei einer Köhlerschen Erkrankung entspricht oder weitgehendst ähnlich ist. Von französischer Seite ist 1923 durch Norré-Josserand die Wahrscheinlichkeit oder Möglichkeit eines solchen Vorkommens behauptet worden. Nach ihnen sind im ausländischen Schrifttum weitere 8 Fälle veröffentlicht, bei denen das Röntgenbild eine ausgesprochene Köhlersche Erkrankung zeigt, die feingewebliche Untersuchung aber auf Tuberkulose hinweist.

1934 veröffentlichte Contargyris eine gleiche Beobachtung. Die Diagnose Tuberkulose wird bestätigt durch einen kalten Absceß, Fistelbildung im Bereich der Anschwellung und durch den Nachweis von Tuberkelbazillen. Nach 1 ½ Jahren war es klinisch zu einer völligen Heilung gekommen. Das Röntgenbild zeigte erst nach 3 Jahren gewöhnlichen Knochenbau.

Merkwürdig, der allgemeinen Erfahrung entgegenstehend ist die Tatsache, daß es nicht zu einem Knochenschwund, zu einer Aufhellung des Naviculare kommt, sondern daß sich eine Verschmälerung und Abplattung des Knochens mit einer ausgesprochenen Verdichtung einstellt.

Im deutschen Schrifttum ist, soweit mir bekannt, ein ähnlicher Fall noch nicht beschrieben. Wir haben an der Göttinger Klinik eine ganz gleiche Beobachtung machen können. Sie sei kurz angefügt:

R. G. 7 Jahre alt, kommt in die Orthopädische Klinik wegen Gehbeschwerden. Der Junge hinkt, das Auftreten des rechten Fußes verursacht Schmerzen. Die Bewegungen im Gelenk sind frei. Druckschmerz über dem Os naviculare. Der klinische Befund deutete auf eine Köhlersche Erkrankung hin und das Röntgenbild schien die Diagnose zu bestätigen, bezw. es wurde auf Grund des Röntgenbildes diese Diagnose erst gestellt.

Auf dem Röntgenbild zeigte sich eine Verwischung des Knochenaufbaues im Naviculare, mit einem inneren unregelmäßigen und unscharf begrenzten Verdichtungsherd. Das Kahnbein ist verschmälert, läßt keine Randzone erkennen, die Knochengrenzen sind unregelmäßig und unscharf, der Gelenkspalt ist verbreitert.

Das ganze Bild läßt die Diagnose Köhler I als durchaus berechtigt erscheinen. 6 Monate später kommt der Junge wieder zur Untersuchung. Erst jetzt kann aus dem klinischen Befund und dem Röntgenbild die richtige Diagnose: Tuberkulose gestellt werden. Ein kalter Absceß und die pathologisch-anatomische Untersuchung bestätigen sie.

Dieser Fall zeigt, daß es tatsächlich, in frühen Zeitpunkten der Navicular-tuberkulose, Zustandsbilder geben kann, die dem Bilde einer Köhlerschen Erkrankung täuschend ähnlich sehen können.

Abb. 4. Köhlersche Erkrankung.

4 jähriger Junge, H. F.

Seit einiger Zeit wird der Fuß geschont. Vorwölbung über dem Naviculare. Kein Druckschmerz. Freie Beweglichkeit im Gelenk. Röntgenbefund: Knochenzeichnung fast aufgehoben. Naviculare verdichtet. Unscharfe wolkige Herde im Inneren. Knochen verschmälert. Umrisse unscharf. Gelenkspalt verbreitert.

Abb. 5. Köhlersche Erkrankung.

8 jähriger Junge, E. K.

Schmerzen im linken Fuß. Druckschmerzhafte Schwellung über dem Naviculare. Röntgenbefund: Knochenzeichnung nicht zu erkennen. Der Kern ist verdichtet. Der Knochen ist abgeflacht. Die vordere Knochenhälfte zeigt auffallende Zerstörung und Veränderungen, eine unscharfe Bruchlinie durchzieht das Kahnbein, dadurch scheint eine vordere Knochenscheibe vom Os naviculare abgelöst zu sein. Die Begrenzungen sind nach vorne zu unscharf.

Abb. 6 und 7. Köhlersche Erkrankung.

7 jähriger Junge, W. B.

Sturz vor 5 Tagen beim Rodeln. Weichteile über dem rechten Fußrücken etwas geschwollen. Bewegungen im Sprunggelenk frei, nicht schmerzhaft. Druckschmerz über dem rechten Naviculare. Röntgenbild: Knochenbälkchenzeichnung aufgehoben. Unregelmäßige Verdichtung des Kerns. Ungleichmäßige Verschmälerung des Knochens. Aufhellungs- und Verdichtungsherde lassen das Naviculare wie zerfallen erscheinen. Durch Zusammenhangstrennung Ablösung einer vorderen Knochenscheibe.

Krankengeschichte eines 8jährigen Jungen K. O. mit Köhlerscher Erkrankung.

Vorgeschichte: 12. 12. 29 Kyphose, doppelter Plattknickfuß. Totalskoliose der Brust- und Lendenwirbelsäule.

11. 10. 32. Einlagen verordnet wegen Pedes plani valgi.

4. 12. 33. Nachschau. Links Pes planus valgus, rechts leichteren Grades. Auf dem Röntgenbild wurde eine Veränderung des linken Os naviculare im Sinne einer Köhlerschen Erkrankung festgestellt. Röntgenbefund: Os naviculare ohne Knochenzeichnung, der ganze Knochen erscheint verdichtet, besonders im Kerngebiet, er ist verschmälert und zusammen gedrückt. Die Umrisse sind scharf. Die Oberfläche zeigt Eindellungen und Zackenbildung. Der Gelenkspalt ist verbreitert.

Krankengeschichte eines 4jährigen Jungen H. W. mit Köhlerscher Erkrankung.

Schmerzen im linken Fuß. Schlechte Fußstellung links. Keine Bewegungseinschränkung. Druckschmerz über dem Naviculare. Röntgenbefund: Kein ausgeprägtes Bild. Das Naviculare ist geteilt angelegt. Die Knochenkerne sind sehr klein, doch zeigt der größte von ihnen keine Knochenzeichnung. Die Umrisse sind unscharf, keine deutliche Verformung.

Krankengeschichte des 8jährigen Jungen J. S. mit Köhlerscher Erkrankung.

Beschwerden beim Stiefelanziehen durch eine Verdickung am linken Fuß. Am linken oberen inneren Fußrand Anschwellung von knochenharter Dichte. Kein Druckschmerz. Keine Beschwerden beim Gehen. Am rechten Fußgewölbe ähnlicher, aber weniger ausgesprochener Befund.

Röntgenbefund: Das linke Os naviculare zeigt leichte Verwaschenheit der Bälkchenzeichnung. Keine wesentlichen Unterschiede in der Schattendichte. Kleine Aufhellungsherde vorn. Die vorderen Grenzen des Knochens sind unregelmäßig, kleine Randwulstbildungen am oberen Rand. Keine Verschmälerung des Knochens. Das rechte Naviculare zeigt ähnlichen Befund, nur ist eine Verschmälerung am oberen Abschnitt festzustellen. 6 Wochen später auch links Verschmälerung. Die körpernahen Abschnitte des Cuneiforme I und des Metatarsus I zeigen herdförmige Aufhellungen, Verdichtungen und unscharfe Begrenzungen.

Im Anschluß an diese eigenen Beobachtungen sei noch ein eigenartiges Krankheitsbild erwähnt, das sehr selten gefunden wird und das im Schrifttum, soweit mir bekannt, erst 5 mal beschrieben worden ist. Es handelt sich hier um eine Erkrankung des Os naviculare pedis beim Erwachsenen, wahrscheinlich im Sinne einer postjuvenilen Köhlerschen Erkrankung.

Als Erster machte Walter Müller auf eine bis dahin nicht bekannte, „eigenartige, doppelseitige Veränderung des Os naviculare pedis beim Erwachsenen" aufmerksam. Er beobachtet eine Achtzehnjährige mit doppelter Navicularerkrankung, mit Druckschmerzhaftigkeit und Verdickung im Bereich des Kahnbeins.

Das Röntgenbild zeigt den Navicularknochen teilweise verschmälert, ausgezogen, über die übrigen Fußwurzelknochen hinausgequollen. Eine feingewebliche Untersuchung liegt nicht vor.

Über eine 2. Beobachtung berichtet Müller, bei der aber eine feingewebliche Untersuchung angeschlossen werden konnte: das teilweise ent-

fernte Kahnbein zeigte völlig normales Knochengewebe. Eine entzündliche Ursache oder eine aseptische Knochennekrose wird abgelehnt, vielmehr neigt der Verfasser zu der Annahme einer ungewöhnlichen angeborenen Gestaltung des Os naviculare pedis.

Weil teilt 2 gleichartige Fälle mit. Feingewebliche Untersuchungen liegen nicht vor. Er bringt die Beobachtung von Müller und seine eigenen in Zusammenhang mit der Lunatummalacie.

Simons berichtet von einer ganz ähnlichen Beobachtung bei einem 40jährigen Mann. Auch hier wieder eine doppelseitige Erkrankung von verschieden starker Ausprägung. Im Gegensatz dazu steht unsere Beobachtung, einer nur einseitigen Erkrankung.

Wilke berichtet von einer 60jährigen Frau, bei der das Röntgenbild eine Veränderung der Knochenzeichnung, eine Verschmälerung und Verlängerung des Kahnbeins erkennen läßt. Das Naviculare ist kommaförmig in das Fußskelett hineingetrieben. Pathologisch-anatomische Untersuchungen fehlen.

Weitere Angaben im Schrifttum habe ich nicht finden können; darum ist es wohl berechtigt, zumal eine aufschlußreiche feingewebliche Untersuchung vorliegt, hier eine eigene Beobachtung zu bringen.

Es handelt sich um eine 32jährige Frau H B.

Vorgeschichte: Vor ½ Jahr, im Anschluß an einen großen Marsch, schwoll ihr Fuß im Bereich des Sprunggelenkes erheblich an und wurde schmerzhaft. Verschriebene Einlagen beseitigten die Beschwerden nicht.

Befund: Beiderseits pes planus. Am linken Fuß, im Bereich des inneren Malleolus, ist eine Schwellung sichtbar. Die Haut darüber ist gespannt und teigig geschwollen. Über dem Sprunggelenk ist eine Druckschmerzhaftigkeit festzustellen. Die Bewegung im oberen Sprunggelenk ist fast unbehindert. Leichte Einschränkung der Pro- und Supination. Das Naviculare tritt nach Abschwellung des Fußes deutlich hervor, links stärker als rechts.

Röntgenbefund: vom 15. 10. 30:

Beiderseits Pes planus. Das linke Kahnbein ist gegenüber rechts verschmälert. In seinem oberen Teil befindet sich eine herdförmige Aufhellung. Die Umrisse sind unklar. Nach 5 Wochen zeigt das Röntgenbild eine unregelmäßige, verwaschene Knochenzeichnung. Im Inneren sieht man wolkige Verdichtungs- und Aufhellungsherde. Der obere Abschnitt des Kahnbeins ist etwas breiter und aufgequollen. Er zeigt als ganzes eine gewisse Aufhellung. Die Begrenzung ist unscharf, wie aufgefasert.

Feingewebliche Untersuchung vom 20. 10. 30: Es wurde eine Probeausschneidung am Naviculare vorgenommen. Entfernung eines pfennigstückgroßen Kapselstückes und Abmeißelung eines eben so großen Knochenstückes aus dem Os naviculare.

Die feingewebliche Untersuchung ergab: Das Kapselstück besteht aus etwas hyalinem Bindegewebe, einigen Fettgewebszellen und kleinen Blutgefäßen. Entzündliche Vorgänge von besonderer Eigenart lassen sich an dem Stückchen nicht nachweisen, besonders besteht kein Anhaltspunkt für Tuberkulose. Das Knochenstück zeigt spongiösen Bau. Zwischen den Knochenbälkchen befindet sich teils Fettmark, teils fibröses Gewebe. An den Knochenbälkchen sind hier und da Abbau- und stärkere Anbauvorgänge festzustellen. Für Tuberkulose auch hier kein Anhaltspunkt.

Klinischer Befund vom 18. 12. 30: Noch leichter Druckschmerz über dem Naviculare. Bewegung im Fußgelenk nicht wesentlich gestört. Keine Schwellung.

Röntgenbild vom 5. 3. 31: Das Aufsichtsbild zeigt ein starkes seitliches Herausquellen des Os naviculare aus dem ganzen Fußgelenkverband, so daß fast kein Gelenkzusammenhang mit dem Os cuneiforme III mehr besteht. Das Kahnbein scheint kommaförmig, mit der Spitze nach innen zu, zwischen Talus und Cuneiformia hineingetrieben. Das schmale, zapfenförmige Stück ist gegenüber dem seitlichen, herausgequollenen Abschnitt stark verdichtet. Auch der obere Anteil ist vorgewölbt und zeigt eine eigentümlich aufgehellte Tüpfelung mit unscharfer Begrenzung. Er überragt die übrigen Knochen um etwa 4 mm. Ein ganz ähnliches Bild zeigt der Fall Wilke und Walter Müller.

Röntgenbild vom 4. 6. 31: Es zeigt keine Veränderung in der Verformung. Leichte Zunahme der fleckförmigen Verdichtung im inneren Navicularabschnitt. Auch der Taluskopf zeigt eine geringgradige Veränderung.

Das Röntgenbild vom 3. 3. 36, also 5 Jahre später, zeigt die bleibenden Veränderungen am Naviculare. Die Umformung hat aber nicht zugenommen. Alle Knochen weisen eine Kalksalzzunahme auf.

Fraglos gehört unser Fall in die Reihe der Beobachtungen von Weil, Müller, Wilke u. a. Das besondere an ihm ist, daß wir hier zum ersten Male einen feingeweblichen Befund erheben können. Die Umwandlung des Markes in teilweise fibröses Gewebe, die Knochenan- und -abbauvorgänge, das Fehlen aller entzündlichen Erscheinungen, läßt eine Einordnung unserer Beobachtung in ähnliche Befunde bei den aseptischen Knorpelknochennekrosen als gerechtfertigt erscheinen.

Wenn sich das durch weitere Beobachtungen bestätigen sollte, ist der Beweis erbracht, daß die aseptischen Knochenerkrankungen nicht an einen bestimmten Lebens- und Entwicklungsabschnitt gebunden sind. Das würde auch weiterhin unsere Ablehnung des Begriffes der „juvenilen aseptischen Knorpel-Knochennekrosen" rechtfertigen.

### III. Köhlersche Erkrankung des Metatarsus II oder III. (Köhler II).

Zu a) (Geschichte).

Alban Köhler machte 1915 in der 2. Auflage seines Buches „Grenzzen des Normalen und Anfänge des Pathologischen im Röntgenbild" auf ein bis dahin ganz unbekanntes oder nicht beachtetes Krankheitsbild aufmerksam. Es handelte sich um eine Erkrankung des 2. Metatarso-Phalangealgelenkes.

Etwa um die gleiche Zeit veröffentlichte Freiberg eine Mitteilung, die dasselbe Krankheitsbild zum Gegenstand hatte. Aber beide Arbeiten fanden keine Beachtung. Erst 1920 berichtete Köhler auf dem 11. Kongreß der Deutschen Röntgengesellschaft ausführlich über diese krankhaften Veränderungen am Metatarsusköpfchen. Seitdem sind eine Reihe von Arbeiten erschienen, die die „2. Köhlersche Erkrankung" jedem Kliniker bekannt gemacht haben. (Fromme, Lik, Weil, Axhausen, Kappis, Grashey, Holst u. a.).

Zu b) (Vorkommen).

Das Leiden ist nicht so sehr selten, jedenfalls häufiger als die ähnliche Erkrankung des Os naviculare pedis.

Befallen wird die körpernahe Gelenkfläche der Grundglieder der 2., selten der 3. Zehe, ferner das Metatarso-Phalangealgelenk, die vorderen Gelenkflächen der Mittelfußknochen 2 oder 3, das Köpfchen und der vordere Abschnitt des erkrankten Mittelfußkörpers.

$^2/_3$ aller Erkrankungen fallen in das 10. bis 18. Lebensjahr. Mädchen werden 4 mal häufiger betroffen als Knaben.

Unsere Beobachtungen betreffen ausschließlich — im Gegensatz zur Köhlerschen Erkrankung des Kahnbeins — nur Mädchen im Alter von 14—20 Jahren. Die meisten Erkrankungen fielen in das 16. Lebensjahr.

Aus dem Schrifttum geht hervor, daß die Erkrankung zumeist am rechten Fuß zu finden ist, doch ist auch ein Vorkommen an beiden Füßen beobachtet worden. (Köhler, Axhausen, Grashey, u. a.).

Wir allerdings sahen 6 mal ein Befallensein des linken Fußes, dem gegenüber stehen nur 2 Beobachtungen einer Erkrankung des rechten Vorfußes.

Zu c) (Klinik).

Die Kranken klagen über Schmerzen, die sich meist erst im Laufe der Zeit, in immer steigerndem Maße, eingestellt haben und schließlich zu einem unerträglichen Zustand führen. Dadurch kommt es zu einer Schonung des Fußes und zum Hinken. Die Schmerzen werden besonders heftig bei langen Märschen, bei Belastungen und beim Abrollen des Fußes. Ferner läßt sich ein ausgesprochener, streng umschriebener Druckschmerz am 2., bezw. am 3. Mittelfußköpfchen nachweisen, besonders von der Sohle her. Wir haben den Druckschmerz keinmal vermißt.

Eine Schwellung am Fußrücken ist wohl meist vorhanden, nur einmal fanden wir eine fast völlige Bewegungseinschränkung im Grundgelenk. Die Beschwerden halten Wochen und Monate an, klingen dann allmählich ab und können im Laufe der Jahre fast ganz verschwinden.

Zu d) (Ursachen).

Die Erklärungsversuche über Wesen und Ursprung der Köhlerschen Krankheit weisen dieselben Schwächen auf, die wir bei der Besprechung der Perthesschen- und bei den Naviculararerkrankungen schon angetroffen haben. Letzten Endes müssen wir auch heute noch mit den Worten Köhlers bekennen, die er 1915 niederschrieb: „Die Ursache, respektive die Art des Leidens ist rätselhaft."

Einige Untersucher neigen dazu, in einem Unfall oder in einer Verletzung die alleinige Ursache zu suchen. (Kappis, Lang, Weil Fischer u. a.).

Der Schwierigkeit, daß in der Vorgeschichte meist kein Anhaltspunkt für eine Verletzung zu finden ist, wird durch die Annahme begegnet, daß durch fortgesetzte, übermäßige Beanspruchung des Fußes kleine Verletzungen auftreten, die in der Erinnerung der Kranken nicht als einmalige, heftige Gewalteinwirkungen verankert sind, aber zu derselben Wirkung führen können. Dafür spräche das häufigere Befallensein der Mädchen, bei denen der Mittelfußknochen, durch die eigene Fußhaltung, einer stärkeren Beanspruchung ausgesetzt ist.

Gegen die Annahme einer solchen Ursache wenden sich eine ganze Reihe von Untersuchern, vor allem Axhausen. Sie machen darauf aufmerksam, daß die merkwürdigen, sequesterartigen Abgrenzungsvorgänge, der Verlauf der ganzen Krankheit und die feingeweblichen Befunde, nicht als Unfallsfolge zu erklären seien.

Anfangs liegt dem Geschehen — so nehmen diese Forscher an — eine Ernährungsunterbrechung durch eine „blande mykotische Embolie" zu Grunde. Als Folge dieses Gefäßverschlusses tritt nun eine Nekrose des Gewebes ein, dadurch kommt es zu einer Auflockerung des toten Knochens und jetzt kann es zu einem Bruch, zu einer „pathologischen Fraktur" kommen.

Es ist genau so wenig wie bei den anderen aseptischen Knorpel-Knochennekrosen die alleinige Ursache in einem Unfall oder in kleinen, unbemerkt bleibenden Gewalteinwirkungen zu suchen. Erstens müßten diese Krankheitsbilder dann viel häufiger anzutreffen sein und zweitens ist wohl meist die Verletzung — wenn wir sie in der Vorgeschichte finden — hineinerinnert worden. Wir haben jedenfalls nur in einem Falle von unseren Kranken, eine wirkliche, und wohl mit der Erkrankung in Zusammenhang stehende Gewalteinwirkung in der Vorgeschichte geschildert bekommen.

Zu e) (Pathologische Anatomie).

Die ersten feingeweblichen Untersuchungen verdanken wir schon Köhler, ferner Unger, Weil u. a., doch sind diese Mitteilungen wenig ausführlich.

Auch bei dieser Erkrankung verdanken wir wieder Axhausen die Klärung des feingeweblichen Zustandsbildes. Er schildert die Umbauvorgänge sehr klar und übersichtlich, so daß wir uns hier ganz seinen Mitteilungen anschließen können:

Das Köpfchen des Mittelfußknochens ist am Anfang der Erkrankung völlig nekrotisch. Aus dem Gelenk- und Epiphysenknorpelwinkel wuchert ein junges, sehr zellreiches Keimgewebe in den total nekrotischen, toten Raum hinein. Dieses, zum Teil mit Riesenzellen untermischte Granulationsgewebe, läßt es nun zu einem sehr lebhaften Knochenan- und Abbau an den toten Knochenbälkchen kommen. So kann sich der gesamte tote Bezirk erneuern, ohne daß es unbedingt zu einer Verformung am Knochen kommen muß. (Konietzny hat diese Möglichkeit durch seine Untersuchungen bestätigt.) In den allermeisten Fällen wird es aber schon durch die physiologische Belastung zu einem Zusammenbrechen der Kopfkappe kommen, da ja der Knochen durch die Nekrose sehr wenig widerstandsfähig geworden ist. Es kommt zu Brüchen im Knochengewebe. Auch der Knorpel kann eingedrückt werden und sich ablösen. Im Inneren des Knochens kommt es zur Bildung eines Trümmerfeldes, einer Trümmerzone und eines Trümmerwalles. Der Ablauf der Wiederherstellung wird dadurch verzögert und abgeändert.

Wesentlich bei dieser Beschreibung des feingeweblichen Befundes ist die Annahme, daß sich die Entwicklung des krankhaften Geschehens auf dem Boden einer ursprünglich vorhandenen „Totalnekrose" abspielt.

Gegen diese Anschauung führt Kappis seine feingeweblichen Befunde an. Er stellt an den Ausgangspunkt dieser Erkrankung einen Knochenbruch und glaubt dafür Anzeichen im gesunden Knochen gefunden zu haben:

Blut, Knochentrümmer im Bruchspalt, Gewebstrümmermassen. Es fehlen alle Zeichen einer Entzündung, Embolie, Thrombose, eines Tumors oder einer Ostitis fibrosa.

Der Knorpel ist meist nicht so weitgehend verändert und umgebaut, man findet wohl feine Risse und Sprünge, Eindellungen und wulstige Verdickungen, kleine abgesprengte Knorpelstückchen (Liek) oder eine Gesamtverdünnung der Knorpelhaube, aber der eigentliche Krankheitsherd sitzt im Knochen selbst.

Es muß erwähnt werden, daß auch andere Befunde erhoben worden sind, so fand Fromme Faserknorpel, und hyalinen Knorpel, osteoides Gewebe fibrilläres Bindegewebe und callusartige Gewebsbildungen.

Die Folgerung, die er aus seinen Untersuchungen zog, war die Annahme, daß es sich — ähnlich wie bei der Perthesschen Erkrankung — um das Zustandsbild einer Rachitis tarda handele.

Zu f) (Röntgenbild).

Oft zeigt die Röntgenaufnahme bei schon vorhandenen klinischen Erscheinungen noch nicht die geringsten Zeichen einer krankhaften Veränderung. Allmählich entwickelt sich aber ein kennzeichnendes röntgenologisches Zustandsbild.

1. Das Köpfchen des Mittelfußknochens II (III) verliert seine scharf begrenzte, bogenförmige Rundung, es wird flacher. Unter 8 eigenen Beobachtungen fehlte nur einmal dieses fast immer vorhandene Zeichen. (S. Abb. 8.)

2. Dadurch kommt es fast immer zu einem unregelmäßigen Breiterwerden des Gelenkspaltes, im Gegensatz zu allen Arthritiden (Köhler).

3. Der regelmäßige Aufbau des Knochens ändert sich. Es treten Verdichtungsherde auf, keilförmig, mit der Basis dem Gelenk zu gelegen. Epiphysenfugenwärts umgibt oft eine bogenförmige Aufhellungszone diesen Verdichtungsherd. Meist liegen diese Herde nach vorn zu oder im Inneren des Knochens. (S. Abb. 8.)

4. Die Begrenzung des Gelenkköpfchens wird unregelmäßig, es können sich kleine Höckerchen und dazwischen liegende Aussparungen ausbilden, besonders vorn außen. (S. Abb. 8.)

5. Das Köpfchen des Mittelfußknochens ist in seinem vorderen Drittel verkürzt. Dadurch ist der Metatarsus im Ganzen etwas kürzer. (Köhler). (S. Abb. 8 und 9.)

6. Der Gelenkspalt wird verbreitert.

7. In allen schweren Fällen zeigt der ganze vordere Knochenschaft eine deutliche Verdickung. Zunächst machen sich feine periostale Auflagerungen von 1—3 mm Breite bemerkbar, dann kommt es zu einer allgemeinen Verbreiterung der Markhöhlen und der Rinden. Das ist eine Besonderheit dieser Erkrankung, die wir bei den anderen aseptischen Knorpel-Knochennekrosen nirgends antreffen. Der sonst deutlich zu unterscheidende Hals des Mittelfußknochens erscheint verstrichen. Man sieht eine gleichmäßige, allmähliche Zunahme des Knochens gegen das Metatarsus-Phalangealgelenk hin. (S. Abb. 9.)

8. Bei längerem Bestehen erscheinen, am geradezu eingedellten und eingesunkenen Köpfchen, randwulstartige Verbildungen. An beiden Seiten stellen sich kleine Auszackungen an der schwer veränderten Kopfkappe ein. Jesuitenhutförmige Umbildungen (Meyer) (s. Abb. 9). Ganz ähnliche Verhältnisse werden wir bei der Besprechung der Lunatummalacie antreffen.

9. Es treten Zeichen einer funktionellen Einwirkung des verunstalteten Gelenkendes auf die gegenüberliegende Gelenkfläche auf. Die Begrenzung

der körpernahen Fläche des Grundgliedes ist gestreckt, oft S-förmig. (Köhler) (S. Abb. 14.)

10. Im Verlauf der Ausheilung hellen sich die Verdichtungsherde langsam auf, die gewöhnliche Knochenzeichnung kehrt zurück. Doch die Verformungen werden nur zu einem kleinen Teil ausgeglichen. Eine Abflachung des Gelenkköpfchens bleibt meist erhalten, hinzu gesellen sich dann im Laufe der Zeit, mehr oder weniger deutliche Zeichen einer Arthritis deformans.

Im Vordergrund der röntgenologischen Veränderungen stehen auch bei dieser Erkrankung, wie beim Köhler I, die Verformungen des Knochens, hervorgerufen durch die Belastungen und die starken Druckkräfte, die das Köpfchen des Mittelfußknochens treffen.

Wiederum fanden wir, wie beim „Perthes" und beim Köhler I, Einwirkung des erkrankten Knochens auf benachbarte Gelenk- und Knochenabschnitte, im Gegensatz zu der Naviculararerkrankung und in Übereinstimmung mit der Perthesschen Erkrankung erhält das Gelenkköpfchen seine ursprüngliche Form nicht zurück.

Abb. 8. Köhlersche Frkrankung (II).

15 jähriges Mädchen, E. A.:

Schmerzen im linken Fuß, nach Fußgelenksverstauchung. Röntgenbefund: Knochenbälkchenzeichnung in den Außenbezirken des Metatarsusköpfchens noch erhalten. Im Inneren ein Verdichtungsherd. Das Köpfchen ist entrundet, abgeplattet und flach, die vordere Begrenzungslinie verläuft fast wagrecht. Der Gelenkspalt ist verbreitert. Vordere Kopfkappe zum Teil vom Mittelfußkopf getrennt. Die vordere äußere Epiphysenecke unscharf begrenzt, ausgefasert.

Abb. 9. Köhlersche Erkrankung des 2. Mittelfußknochens.

20 jährige Frau E. R.

Druckschmerz am Grundgelenk der 2. Zehe. Röntgenbefund: Weit fortgeschrittene, krankhafte Veränderungen am Mittelfußköpfchen. Knochenzeichnung im Inneren undeutlich. Schattige Verdichtungsherde. Auffällige Zerstörungen im vorderen Drittel. Die vordere Knochenkappe ist eingesunken. Unregelmäßige und unterbrochene Begrenzung des Metatarsus nach vorn. Das eingedellte Köpfchen läßt links und rechts Auszackungen erkennen. Deutliche Verdickung des Metatarsalschaftes. Die Rindenschicht ist stark verbreitert, der Halsteil scheint verstrichen. Die Begrenzung des körpernahen Abschnittes des 2. Grundgliedes zeigt Veränderungen. Die Gelenkfläche ist gestreckt und unregelmäßig.

Krankengeschichte eines 16 jährigen Mädchens G. S. mit Köhlerscher Erkrankung des Mittelfußknochens links. Seit einiger Zeit Schwellung im Bereich des linken Grundgelenkes der 2. Zehe, druckschmerzhaft.

Röntgenbefund: Verformung des Metatarsusköpfchens II. Die Knochenzeichnung ist nicht wesentlich verändert. Der Kopf ist abgeflacht und verbreitert. Der vordere Epiphysenabschnitt ist zerfallen, die Begrenzung wagerecht wellenförmig.

Krankengeschichte eines 15 jährigen Mädchens I. R. mit Köhlerscher Erkrankung des rechten Mittelfußknochens II.

Im Bereich des Grundgelenkes der 2. Zehe Druckschmerz. Keine Schwellung der Weichteile.

Röntgenbefund: Knochenzeichnung fast normal. Im äußeren Epiphysenabschnitt ein länglicher Verdichtungsherd, umgeben von einem aufgehellten Hof. Die Begrenzung des Köpfchens ist unscharf, besonders wieder außen

vorn. Der Halsteil ist verstrichen. Periostale Auflagerungen am vorderen Schaftanteil.

Krankengeschichte eines 14jährigen Mädchens A. A. mit Köhlerscher Erkrankung des linken Mittelfußknochens II.

Seit 5 Monaten allmählich zunehmende Schmerzen im linken Vorfuß, vor allem beim Abrollen des Fußes. Druckschmerz im 2. Zehengrundgelenk. Bewegung nicht wesentlich eingeschränkt.

Röntgenbefund: Vorderer Kopfanteil ist abgeplattet. Begrenzung unscharf. Die Bälkchenzeichnung völlig verwischt. Auffällig sind 2 quer zur Längsachse gestellte unscharf begrenzte Verdichtungsherde. Das übrige Knochengewebe erscheint aufgehellt.

Krankengeschichte eines 17jährigen Mädchens K. S. mit Köhlerscher Erkrankung des linken Mittelfußknochens II.

Vor 2 Jahren Schmerzen im linken Grundgelenk der 2. Zehe, Schwellung und Rötung und Druckschmerz über dem linken Vorfuß. Keine Behandlung brachte Besserung. Jetzt fühlbare Verdickung am vorderen äußeren Ende des 2. Mittelfußknochens. Eine Bewegung im Grundgelenk ist kaum möglich. Röntgenbefund: Eine Knochenzeichnung ist nicht zu erkennen. Die ganze Epiphyse ist gleichmäßig verdichtet, doch kann man vorn einen bogenförmigen Verschattungsherd abgrenzen. Die vordere Kopfkappe ist eingedrückt, unscharf und unregelmäßig begrenzt, besonders außen vorn. Kleine wolkige Aufhellungsherde im vorderen Bereich. Der Gelenkspalt ist verbreitert, das Köpfchen ist verdickt, der Schaft, besonders der Halsteil, ist verbreitert.

Krankengeschichte eines 16jährigen Mädchens D. R. mit Köhlerscher Erkrankung des 2. Mittelfußknochens.

Schmerzen im linken Vorfuß.

Röntgenbefund: Knochenzeichnung verwaschen. Im Mittelfußkopf bogenförmiger Verdichtungsherd, Begrenzung unscharf, nach außen scheint die äußere Knochenscheibe wie aufgerissen. Köpfchen ist abgeflacht der Halsteil verstrichen, der Schaft verdickt, er zeigt periostale Auflagerung.

Krankengeschichte eines 16jährigen Mädchens E. Sch. mit Köhlerscher Erkrankung des 2. Mittelfußknochens.

Schmerzen am 2. Zehengrundgelenk links.

Röntgenbefund: Knochenzeichnung im vorderen Drittel des Mittelfußköpfchens nicht zu erkennen. Ein länglicher Verdichtungsherd mit kleinen Aufhellungen im vorderen Abschnitt. Der Kopf ist völlig abgeplattet, daher in der Längsachse verkürzt. Außen vorn ist aus dem Metatarsus ein hanfkorngroßes Stück aus dem Knochen herausgelöst. Der Halsteil ist verdickt, zeigt periostale Auflagerung.

## IV. Schlattersche Erkrankung.

Zu a) (Geschichte).

Im Jahre 1903 machte Schlatter als erster auf Veränderungen und Verletzungen des schnabelförmigen Fortsatzes der oberen Tibiaepiphyse aufmerksam, gleichzeitig, doch unabhängig von ihm, beschrieb Osgood ebenfalls mehrere Fälle von „traumatisch bedingten Tuberositasveränderungen". Aber schon vor ihm ist auf gutartige entzündliche Vorgänge, im Be-

reich der Tibiaepiphyse aufmerksam gemacht worden (Vogt, Mauclaire u. a.). Seitdem sind eine Unzahl von Veröffentlichungen erschienen, die sich in der Mehrzahl mit der Ursache der Schlatter-Osgoodschen Erkrankung beschäftigen.

Zu b) (Vorkommen).

Die Erkrankung wird meist bei Knaben im Alter von 12—17 Jahren gefunden. Sie hat ihren Sitz in der vorderen Tibiaapophyse, der späteren Tuberositas tibiae. Nicht so selten ist ein Befallensein beider Tibiaapophysen beobachtet worden.

Fast regelmäßig ist die Erkrankung verbunden mit ähnlichen Vorgängen an der Apophyse des Calcaneus; wenn man daran denkt, wird man den röntgenologischen Beweis dafür fast immer erbringen können, klinisch können dabei am Calcaneus alle Erscheinungen vermißt werden.

Unsere Beobachtungen erstrecken sich auf 9 eindeutige Schlatterfälle, es handelt sich um 5 Knaben im Alter von 13—15 Jahren und um 4 Mädchen im Alter von 10—12 Jahren. Ein Junge war allerdings erst 11 Jahre alt. Einen doppelten „Schlatter" fanden wir 3 mal. Auf ein gleichzeitiges Befallensein des Calcaneus ist nicht geachtet worden.

Zu c) (Klinik).

Manchmal wird im Anschluß an eine Gewalteinwirkung (Sturz, Sprung, Fall auf das Knie), häufig aber auch ohne nachweisbare Ursache, über Schmerzen am Knie, unterhalb des Gelenkes geklagt.

Nur 2 mal hörten wir in der Vorgeschichte von einem Unfall, der als Ursache angeschuldigt werden dürfte.

Die Gegend der Tuberositas tibiae ist geschwollen und auffallend erhaben, der Bereich der Schwellung ist stark druckempfindlich, besonders die höchste Erhebung. Ein Knieen ist darum meist nicht möglich.

Die Bewegung im Gelenk ist frei und schmerzlos ausführbar. Nur bei größter Beugung treten Schmerzen auf. Ein Schwund der Beinmuskulatur wird manchmal vermißt, manchmal läßt er sich nachweisen. Wir fanden 2 mal einen ausgesprochenen Muskelschwund.

Oft sind die klinischen Erscheinungen und die örtlichen Befunde auffallend gering, sie können sogar ganz fehlen, auch wenn das Röntgenbild den Eindruck einer schweren Knochenzerstörung macht.

Der Verlauf der Schlatterschen Erkrankung ist ganz harmlos und es kommt in allen Fällen zu einer völligen Ausheilung.

Bevor wir auf die Frage nach der Ursache und auf die röntgenologischen Besonderheiten dieser Erkrankung eingehen, müssen wir einen kurzen Blick auf die recht verwickelten und unterschiedlichen Verhältnisse bei der normalen Verknöcherung der Tibiaepiphyse werfen. Haben sich doch aus Unkenntnis dieser Zustandsbilder oft falsche Diagnosen ergeben, sicher gehört mancher angebliche „Schlatter" in das Bereich des Normalen und manche „Fraktur" oder „Bursitis" würde sich als eine echte Schlattersche Erkrankung herausgestellt haben.

Die Entwicklungsvorgänge am oberen Tibiaschaft und im besonderen an der Tuberositas, an der die gesamte Muskelmasse für die unteren Gliedmaßen, mit Hilfe des Ligamentum patellae proprium ansetzt, sind folgende: der Kern der oberen Tibiaepiphyse tritt kurz vor der Geburt auf. Von dieser oberen knorpeligen Epiphyse senkt sich in den ersten Lebensjahren ein dreieckiger, zungenförmiger Fortsatz auf die vordere Fläche der knö-

chernen Diaphyse. Schon jetzt sind eine Anzahl Unterschiede zu beobachten. Länge, Breite und Form der Zunge kann wechseln. Die obere, auf die Diaphyse aufgelagerte Epiphyse verknöchert, der zungenförmige Knorpelfortsatz bleibt aber frei.

Zwischen dem 7.—15. Lebensjahr tritt dann in diesem herabhängenden Knorpelteil ein weiterer Knochenkern auf, der jetzt nach vorn und abwärts wächst. Die bis dahin knorpelige Zunge verknöchert und bildet die vordere Epiphyse. Die beiden Epiphysen verschmelzen und bald ist eine Knorpelscheibe zwischen ihnen nicht mehr wahrzunehmen.

Auf eine sehr wichtige Abweichung muß noch aufmerksam gemacht werden, hat sie doch sicherlich recht oft zu der Diagnose Knochenabriß oder Knochensplitter Veranlassung gegeben. Häufig tritt noch unterhalb der vorderen Epiphyse ein weiterer, zusätzlicher Knochenkern auf. Der Zeitpunkt des Erscheinens und die Form dieses unteren Knochenkerns ist sehr wechselnd. Aus ihm bildet sich ein mehr oder weniger großer Anteil der Tuberositas tibiae.

Wenn man nun berücksichtigt, daß die Tuberositas in einem großen Teil der Fälle aus der vorderen Epiphyse und einem Diaphysenabschnitt gebildet wird, unter Nichtbeteiligung der unteren Kernanlage, daß sich das Lig. patellae recht verschieden lang ansetzen kann, sich manchmal die Diaphyse überhaupt nicht an der Tuberositasbildung beteiligt, daß alle diese Vorgänge zeitlich stark schwanken können und an beiden Beinen nicht gleichartig verlaufen brauchen, dann kann man sich vorstellen, daß das Röntgenbild des ganzen Tuberositasabschnittes recht verwickelt, vielgestaltig und unterschiedlich zu erscheinen vermag.

Zu d) (Ursachen).

Die Ansichten über die Ursache der Schlatterschen Erkrankung gehen sehr auseinander. Schlatter und Osgood führten das Krankheitsbild auf eine reine Gewalteinwirkung zurück. Es soll sich in allen Fällen um einen teilweisen Rißbruch des schnabelförmigen Fortsatzes der oberen Tibiaepiphyse handeln. Schon sehr frühzeitig wurde diese Anschauung von einer Reihe von Beobachtern abgelehnt, weil die Vorgeschichte sehr oft eine Gewalteinwirkung vermissen läßt.

Ein „direktes oder indirektes Trauma" als Ursache nehmen ferner an: Jensen, Altschul, Hagelund, Engelmann.

Bergmann und später auch Schlatter möchten wohl eine Verletzung als Ursache anschuldigen, die aber zunächst zu einer Verknöcherungshemmung oder -beschleunigung führt und dadurch das Auftreten neuer Knochenkerne vortäuscht.

Von anderer Seite wird eine Entzündung als Ursache angesehen (Winslow, Thomsen).

Spätrachitis wird von Fromme, Hinrichs, Müller, und anderen angenommen.

Viele Beobachter sehen in der Schlatterschen Tuberositasveränderung nur den Ausdruck einer „Systemerkrankung" (Lehmann, Mandel, Schultze, Graef u. a.) oder Folgen einer „Ossifikations- und Wachstumsstörung."

Einige Forscher stellen die Schlatter-Osgoodsche Erkrankung in den Kreis der aseptischen Knorpel-Knochennekrosen und sehen in ihr den gleichen Vorgang, wie bei der Perthesschen und Köhlerschen Erkrankung (Fleischner, Hackenbruck, Johannson, Burckhardt.)

Wenn wir diese vielen, sich oft widersprechenden Erklärungsversuche überblicken, stehen wir vor denselben Schwierigkeiten, wie bei der Deutung der übrigen aseptischen Knorpel-Knochennekrosen.

Zwei Möglichkeiten stehen uns offen, um zu einer befriedigenden Lösung zu kommen. Entweder wir nehmen an, daß nicht nur eine Ursache, sondern eine Vielzahl von verschiedenen ursächlichen Zuständen zu dem Bilde einer Schlatterschen Erkrankung führen kann, oder wir schränken den Begriff „Schlattersche Erkrankung" erheblich ein, trennen von ihm alle entzündlichen oder entzündungsverdächtigen Vorgänge, achten viel genauer auf wirkliche Abrißbrüche und ordnen dem Erscheinungsbild der Schlatterschen Krankheit nur die Zustandsbilder unter, die auf Grund ihrer klinischen, röntgenologischen und feingeweblichen Eigentümlichkeiten in den Rahmen der aseptischen Knorpel-Knochennekrosen hineinpassen.

Jedenfalls glauben wir, daß auch die Schlattersche Erkrankung und die „Apophysitis calcanei" zu den aseptischen Knorpel-Knochennekrosen zu rechnen ist, und daß es auch hierbei, durch irgendeine Ursache, zu einer Ernährungstörung und damit zu einer aseptischen Nekrose, zu einer Widerstandslosigkeit des Knochens kommt. Durch weiter einwirkende äußere oder innere Umstände kommt es zum ausgesprochenen röntgenologischen Zustandsbild der Schlatterschen Erkrankung.

Zu e) (Pathologische Anatomie).

Wollen wir, auf Grund feingeweblicher Untersuchungen, über die krankhaften Vorgänge bei der Schlatterschen Erkrankung etwas aussagen, so ergeht es uns ähnlich wie bei der Köhlerschen Navicularerkrankung, die Klinik verbietet geradezu einen operativen Eingriff.

So stehen uns nur wenige feingewebliche Untersuchungsbefunde zur Verfügung, die unter sich noch stark im Ergebnis schwanken, und deren Deutung sehr uneinheitlich ist. Die Untersuchungen der angeblich Schlatterschen Erkrankungen ergaben: Verdickte Knochenhaut, Zeichen eines entzündlich veränderten Granulationsgewebes (Winzlow, Ebbinghausen Alsberg). Völlig normales Gewebe, mit und ohne Zeichen eines Bruches, fanden Vogel, Altschul, Rieder u. a.). Umwandlungen des Fettmarkes in bindegewebiges Mark, starke Knochenbildnertätigkeit, viel Sehnenknorpel in den Knochenbälkchen, unregelmäßige Bildung neuen Knochens, beobachtete Rieder. Stracker untersuchte einen Fall von Schlatterscher Erkrankung, bei dem er folgendes fand: Grundgewebe stark verkalkt, an der Knochen-Sehnengrenze zerstreutes, basophiles Mischgewebe, zahlreiche Gefäßsprossen im Markraum und vermehrte Knochenan- und -abbautätigkeit.

Zu f) (Röntgenologie).

Von allen aseptischen Knorpelknochennekrosen ist das Röntgenbild der Schlatterschen Erkrankung am schwierigsten zu deuten, abgesehen vielleicht von der Apophysitis calcanei.

Bei keinem anderen Krankheitsbild der aseptischen Knorpel-Knochennekrosen ist die Grenze zwischen dem gesunden und dem krankhaften Zustand so schwer auseinander zu halten, wie gerade bei der Schlatterschen Erkrankung.

Die Aufstellung einer röntgenologischen Erscheinungsreihe stößt darum auch nirgends auf so große Schwierigkeiten und gegenteilige Anschauungen wie hier. Es ist schließlich eine Frage des Temperaments, ob man diesen oder jenen Fall noch zur Schlatterschen Erkrankung rechnen will.

So lange uns die pathologisch-anatomische Untersuchung nicht zur Verfügung steht, so lange sind wir nicht in der Lage, in allen Fällen, eine eindeutige Entscheidung zu treffen.

Schon Schlatter spricht dem Röntgenbild keine unbedingte Beweiskraft zu. Jedenfalls ist die Verwertbarkeit der röntgenologischen Befunde zur Aufdeckung der Ursachen und zur Frage nach dem Wesen der Erkrankung sehr zweifelhaft und zur Unterstützung und Stellung der Diagnose nicht immer ausreichend.

Trotzdem soll die Aufstellung einer Folge der röntgenologischen Erscheinungen versucht werden, wir haben die Schwierigkeiten aufgezeigt und hüten uns also vor einer Überschätzung.

Röntgenologische Erscheinungsfolge:

1. Es machen sich Aufhellungsherde an der vorderen Tibiaepiphyse, am Schnabelfortsatz bemerkbar. Die Umrisse sind rundlich, scharf begrenzt. Die Herde sind ohne Knochenzeichnung und von gleichmäßiger Beschaffenheit.

2. Die scharf umgrenzten Aufhellungsherde können zusammenfließen, sich über die ganze Epiphyse ausdehnen, so daß der Schnabelfortsatz nur noch aus kleinen Bruchstücken, länglichen Spangen und Splittern zu bestehen scheint. Die ganze vordere Epiphyse erscheint aufgelockert und aufgefasert. Umgeben sind diese Aufhellungsherde von einem schmalen, strukturlosen Verdichtungssaum. (S. Abb. 10.)

3. Gleichzeitig können kleine Verdichtungsherde auftreten.

4. Abhebung des zungenförmigen Fortsatzes vom Diaphysenschaft über einen Winkel von 45° ist nach Palugyay ein sicheres Zeichen der Schlatterschen Erkrankung. Nicht immer braucht eine Abhebung so ausgesprochen zu sein. (S. Abb. 10.) Verwechselung mit normalen Verhältnissen sind möglich, da es auch hier zu einer Abhebelung des Fortsatzes kommen kann.

Die, durch das Abstehen des Fortsatzes von der Diaphyse nach unten sich stark verbreiternde Knorpelfuge, ist, „cum grano salis", in Vergleich zu setzen mit dem verbreiterten Gelenkspalt bei den bisher besprochenen aseptischen Knorpel-Knochennekrosen.

5. Durch verschiedene Ausdehnung, Form und Lage der Aufhellungsherde an der kleinen Epiphyse kann es zu Bildern kommen, die Absprengungen und Verlagerungen von Knochenstückchen vortäuschen. (S. Abb. 10 und 11.) Wenn, nach Verschmelzen beider Knochenkerne, vor dem jetzt einheitlichen Schnabelfortsatz, vereinzelte verknöcherte Bruchstücke auftreten, so ist das ein weiterer Hinweis auf die Diagnose Schlattersche Erkrankung. Ebenso wird die Begrenzung am vorderen Abschnitt der Epiphyse unregelmäßig, zackig, unscharf und eingedellt erscheinen. (S. Abb. 10.)

Schwierig ist die sichere Diagnose im Beginn der Verknöcherung beider Knochenkerne. Zahlreiche Schattenbildungen, „Verlagerungen" und unscharfe Begrenzungen können oft krankhafte Erscheinungen vortäuschen. Vor Fehldiagnosen schützen nur Vergleichsaufnahmen zu einem späteren Zeitpunkt.

Fragliche, überzählige oder verlagerte normale Verknöcherungsherde zeigen bei einer späteren Aufnahme entweder eine entsprechende Größenzunahme oder schon eine Verschmelzung mit dem Schnabelfortsatz.

Was den röntgenologischen Befunden pathologisch-anatomisch zu Grunde liegt, ist nicht zu sagen. Aus dem Röntgenbild können wir keinen Schluß auf die Ursache dieser Erkrankung ziehen. Wir sehen nur den augenblicklichen Zustand, und selbst die Frage, ob ein Knochenabriß nach einer Gewalteinwirkung oder eine Verknöcherungsstörung vorliegt, ist schwer und manchmal gar nicht zu entscheiden. Ob der Bruch im normalen Gewebe entstanden ist, oder ob es sich um eine „pathologische Fraktur" in einem, schon ursprünglich veränderten Skelettabschnitt handelt, diese Frage ist überhaupt nicht zu beantworten.

Bei der Schlatterschen Erkrankung treffen wir auf ein Erscheinungsbild, das auf den ersten Blick gar nicht mit den bisher besprochenen aseptischen Knorpel-Knochennekrosen in Übereinstimmung zu bringen ist.

Man versteht aber den Unterschied sofort, wenn man berücksichtigt, daß hier ganz anders gerichtete Kräfte an dem geschädigten, geschwächten und krankhaft veränderten Knochen angreifen. Waren es bislang nur Druckkräfte, die, in der Richtung der Körperachse, zweiseitig auf den Knochen einwirkten, so handelt es sich bei der Schlatterschen Erkrankung um reine Zugkräfte, die an einem Punkt angreifen. Ein zusammengeschobenes, ineinandergedrücktes, verkürztes Knochenbild treffen wir deshalb auch hier nicht an, eher stellt sich das Gegenteil ein. Daher auch das viel seltenere Antreffen der so kennzeichnenden Verdichtungsherde der anderen aseptischen Knorpel-Knochennekrosen.

Krankengeschichte eines 13jährigen Jungen, K. R. mit Schlatterscher Erkrankung:

Seit $^1/_2$ Jahr Schmerzen im Bereich der linken Tuberositas tibiae. Damals Röntgenbild ohne Befund.

Jetziges Röntgenbild: Im Bereich des zungenförmigen Fortsatzes ist die Knochenzeichnung verwaschen, die vordere Begrenzung unterbrochen, unscharf und unregelmäßig. Im Fortsatz kleine Aufhellungsherde.

Krankengeschichte eines 14jährigen Jungen H. K. mit Schlatterscher Erkrankung:

Seit 3 Monaten „tumorartige Anschwellung" im Bereich des linken Kniegelenkes.

Röntgenbild: Schnabelfortsatz mit der oberen Tibiaepiphyse fast völlig verwachsen, ebenso mit der Tibiadiaphyse. Im Fortsatz befindet sich ein scharf begrenzter Aufhellungsherd, umgeben von einem schmalen, verdichteten Saum. Nach vorne zu hat sich ein längliches, verdichtetes Knochenstück losgelöst und springt etwas über die vordere Begrenzung hinaus, die somit unterbrochen ist. Die Begrenzungen sind unscharf.

Krankengeschichte eines 12jährigen Mädchens M. H. mit Schlatterscher Erkrankung:

Geringe Schwellung und Schmerzhaftigkeit, leichter Erguß in beiden Kniegelenken. Am linken Bein Schwund der Wadenmuskulatur.

Röntgenbild: Rechts zeigt der untere Anteil des Schnabelfortsatzes Unregelmäßigkeiten und keine Knochenzeichnung. Eine scharf begrenzte Aufhellung an der unteren Spitze des Fortsatzes läßt den Eindruck entstehen, als ob dort ein Stück Knochen fehle. Links findet sich ein gleichartiger Befund, aber nicht ganz so deutlich ausgeprägt.

Krankengeschichte eines 10jährigen Mädchens E. S. mit Schlatterscher Erkrankung:

Schmerzen im linken Knie, Schmerzen im Kreuz.

Röntgenbild: An beiden Knien ist eine Schlattersche Erkrankung festzustellen. Von oben wächst die zungenförmige, vordere Epiphyse herunter. Rechts sind hinter einer vorderen Knochenscheibe zwei scharf begrenzte Aufhellungsherde zu erkennen. Die Knochenzeichnung der Tibiaepiphyse ist beiderseits bis zur Unkenntlichkeit verwaschen. Die dem Schnabelfortsatz gegenüberliegende Fläche der Diaphyse ist links und rechts unscharf begrenzt. Am linken Bein ist der Schnabelfortsatz deutlich vom Tibiaschaft abgehoben.

Krankengeschichte eines 13jährigen Jungen E. F. mit Schlatterscher Erkrankung:

Seit 1 Jahr Schmerzen im linken Knie, Schwellung der Tuberositas tibiae. Schwund der Muskulatur der linken Wade.

Röntgenbild: Kein eindrucksvolles Bild. Die vordere Epiphyse ist normal verknöchert und verwachsen. Die Bälkchenzeichnung ist gut zu erkennen. Nur im vorderen Abschnitt des Schnabelfortsatzes sieht man einen Aufhellungsherd, der nach vorne zu von einem schon zerfallenen, schmalen Knochensaum begrenzt ist.

5 Monate später zeigt das Röntgenbild bei denselben klinischen Erscheinungen ein wesentliches Fortschreiten des Krankheitsgeschehens. Die Zeichnung ist verwaschen, der breite Schnabelfortsatz ist vorn unten unscharf begrenzt, er hat sich etwas von der Diaphyse gelöst. Oben hat sich eine bogenförmige Knochenspange abgefasert und sitzt wie ein Haken am Tibiaschaft.

Krankengeschichte eines 12jährigen Mädchens H. O. mit Schlatterscher Erkrankung:

Seit ½ Jahr Schmerzen und Schwellung am Knie, doch trat vorübergehend Besserung ein. Jetzt Hinken und Gehbeschwerden. Schmerzhafte Schwellung unterhalb des linken Knies. Auf der Erhabenheit der Tuberositas tibiae erhebliche Druckschmerzhaftigkeit.

Röntgenbild: Der sonst regelrecht entwickelte Schnabelfortsatz der linken Epiphyse zeigt in seinem vorderen Anteil einen halbkugeligen, scharf begrenzten Knochenmangel, einige Millimeter davor ist eine Schattenbildung zu erkennen, die wie ein abgesprengtes Knochenteilchen aussieht. Ein schmaler, verdichteter Knochensaum bildet die vordere Begrenzung. Nach unten zu wird sie unscharf.

Krankengeschichte eines 11jährigen Jungen R. G. mit Schlatterscher Erkrankung:

Schwellung und Schmerzen über der linken Tuberositas nach einem Sturz auf das linke Knie vor 3 Monaten.

Röntgenbild: Schnabelfortsatz ist zerstört, einige stark begrenzte Aufhellungsherde verursachen den Eindruck, als ob ein Knochenstück zusammenhangslos vor der Tibia läge. Knochenzeichnung nicht zu erkennen. Die Spitze des Schnabelfortsatzes ist nach vorne abgebogen.



Abb. 10. Schlattersche Erkrankung.

15 jähriger Junge K. B.

Nach einem Sprung plötzlicher Schmerz unter dem linken Knie. Linkes Knie leicht geschwollen, kleiner Erguß im Gelenk. Schwellung und Druckschmerz über der Tuberositas tibiae. Röntgenbild: Der Schnabelfortsatz sieht wie angefressen aus, davor ein vereinzeltes Knochenbruchstück. Der Schnabelfortsatz ist unscharf begrenzt, zackig und im Ganzen etwas abgehoben.

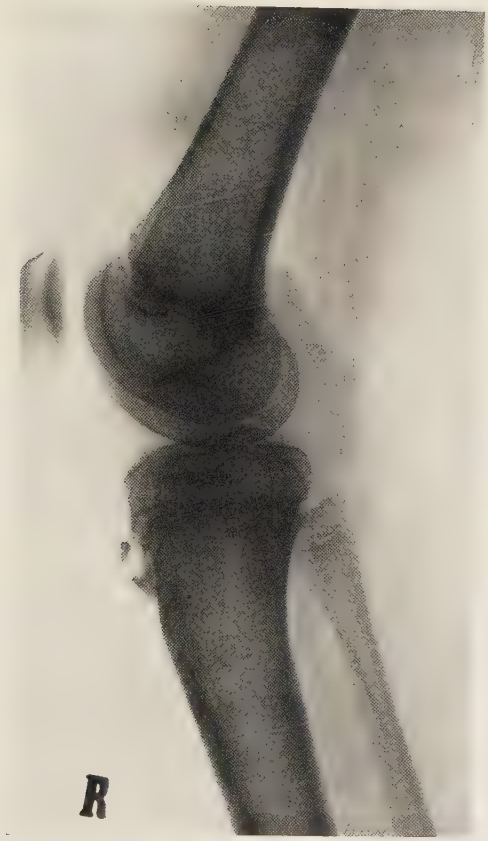


Abb. 11. Schlattersche Erkrankung.

12 jähriges Mädchen E. S.

Beschwerden und Schmerzen in beiden Knien. Röntgenbild: Links ohne Besonderheiten, rechts ist die Bälkchenzeichnung im Schnabelfortsatz aufgehoben, seine Begrenzung unscharf. In der vorderen Fläche eine erhebliche Knochenaussparung. Vor der Tibiaapophyse ein Knochenbruchstück. Wolkige Aufhellungs- und Verdichtungsherde im Schnabelfortsatz.

## V. Apophysititis calcanei.

Zu a) (Geschichte).

Als erster hat wohl Hagelund 1907 auf „Frakturen des Epiphysenkerns am Kalkaneus" und auf ähnliche jugendliche Knochenkernverletzungen aufmerksam gemacht. Er sah im Röntgenbild „prachtvolle Querfrakturen" der Calcaneusapophyse.

Blencke hat 1908 diese von Hagelund mitgeteilten Fälle in einer Arbeit gewürdigt und 1913 in seinem Buche: „Die Orthopädie des praktischen Arztes" auf ein eigenes Krankheitsbild, die Apophysitis calcanei hingewiesen.

Aber erst die Arbeit von Schinz im Jahre 1921 hat größeresAufsehen erregt, weitere Mitteilungen und Beobachtungen zum Gefolge gehabt. Im Ganzen aber hat das Bild der sog. Apophysitis calcanei im deutschen Schrifttum keinen allzu großen Raum eingenommen. (Blencke, Schinz, Spitzy, Haim).

Zu b) (Vorkommen).

Das Leiden ist auf den Prozessus posterior calcanei und auf die Calcaneusapophyse beschränkt. Es ist sehr viel häufiger bei Knaben als bei Mädchen beobachtet worden, nach Merlini ist das Verhältnis 12:6. Unter 8 eigenen Beobachtungen fanden sich 5 Knaben im Alter von 10—12 und 3 Mädchen im Alter von 6—11 Jahren. Auch hier wieder — wie bei der Köhlerschen Mittelfußerkrankung — eine zeitlich unterschiedliche Häufung der Erkrankung bei Jungen und Mädchen.

Vorwiegend ist das 12.—13. Lebensjahr betroffen. Die Erkrankung ist häufiger einseitig als doppelseitig. Merlini gibt das Verhältnis 3:1 an.

Zu c) (Klinik).

Plötzlich oder ganz allmählich treten im hinteren Abschnitt der Ferse Schmerzen auf. Eine bestimmte, ursächliche Gewalteinwirkung kann selten angegeben werden. Nur einmal fanden wir in der Vorgeschichte einen Unfall verzeichnet, der mit der späteren Erkrankung in Zusammenhang stehen dürfte.

Meist stellen sich die Beschwerden nach anstrengender sportlicher Betätigung ein. Schonung und Hinken des Fußes sind meist die ersten sichtbaren Anzeichen einer krankhaften Veränderung. Wieder stellen wir eine streng umgrenzte Druckschmerzhaftigkeit — ein immer wiederkehrendes Zeichen aller aseptischen Knorpel-Knochennekrosen — und eine Schwellung, manchmal eine Rötung über der Calcaneusapophyse fest, hauptsächlich hinter dem äußeren Knöchel.

Ohne eindeutigen klinischen Befund stellen wir nicht die Diagnose auf eine Calcaneusapophysitis, auch nicht wenn das Röntgenbild deutliche Veränderungen zeigt.

Ein Schwund der Muskulatur am erkrankten Bein wird selten vermißt. Die Heilungsaussicht ist, genau wie bei der Schlatterschen Erkrankung, als durchaus günstig zu bezeichnen. Die Beschwerden verlieren sich bei vorübergehender Ruhigstellung im Laufe einiger Wochen. Völlige Schmerzlosigkeit kann aber auch erst nach Monaten oder Jahren eintreten.

Bevor wir uns mit den möglichen Ursachen dieser Erkrankung auseinandersetzen, müssen wir auch bei diesem Krankheitsbild einen Blick auf die Verknöcherung der normalen Calcaneusapophyse werfen.

Nach Hasselwander ist die Zeit der Verknöcherung bei beiden Geschlechtern verschieden, der Beginn liegt bei Knaben zwischen dem 9. und 10. Jahre, bei Mädchen etwas früher, zwischen dem 7. und 8. Lebensjahr.

Die Verknöcherung nimmt ihren Ausgang von etwa 2—7 stecknadelkopfgroßen Körnchen, die bald zusammenfließen und schnell einen schalenförmigen Knochenkern bilden (Hasselwander). Andere Beobachter lassen die Apophyse aus 2 oder 3 Kernen entstehen. (Kirchner).

Die endgültige Verschmelzung mit dem Tuber calcanei erfolgt beim weiblichen Geschlecht schon mit 16, beim männlichen im Durchschnitt mit 20 Jahren.

Zu d) (Ursachen).

Die krankhaften Veränderungen, die wir heute als Apophysitis calcanei bezeichnen und die wir der großen Gruppe der aseptischen Knorpel-Knochennekrosen zurechnen, haben — wie alle diese Krankheitsbilder - die mannigfachsten ursächlichen Deutungsversuche erfahren.

Hagelund dachte an Brüche, machte aber schon darauf aufmerksam, daß oftmals eine Gewalteinwirkung in der Vorgeschichte vermißt wird.

Verknöcherungsstörungen, auf Grund eines entzündlichen Reizes der Wachstumslinie, nehmen Schinz und Blencke an: Knochenwachstumsstörungen: (Hohmann Haim). An innersekretorische Störungen denken Lieck, Scheid u. a. Die Apophysitis calcanei faßt Zaajer als eine Entwicklungsänderung auf, Mandl als eine „Systemerkrankung" und Haß sieht in ihr nur eine örtliche, rachitische Änderung der Verknöcherung.

Bergmann, Stern und Schwabaur lehnen die Apophysitis als eigens Krankheitsbild überhaupt ab. Diese krankhaften Veränderungen am Calcaneus werden aber von Mandl, Schinz, Caan u. a. zum Formenkreis der aseptischen Knorpel-Knochennekrose gerechnet.

Auf Grund unser eigenen Beobachtungen, Überlegungen und Vergleiche kommen wir ebenfalls zu der Überzeugung, daß diese Erkrankung am Calcaneus zu den aseptischen Knorpel-Knochennekrosen gehört.

Zu e) (Pathologische Anatomie).

Pathologisch-anatomische Untersuchungen liegen fast überhaupt nicht vor. Bergmann hat einen gesunden Apophysenkörper eines 13jährigen Mädchens feingeweblich untersucht, er fand die Knochenbälkchen sehr viel dichter als im Calcaneuskörper zusammenstehend, dadurch wird die größere Dichte der Apophyse erklärt.

Die einzige Untersuchung eines wirklich kranken Falles brachte Haß. Es handelte sich um einen 13jährigen Jungen, mit Schmerzen an der Ferse und ausgesprochenem Röntgenbefund. Es ergaben sich bemerkenswerte Übereinstimmungen zu den feingeweblichen Beobachtungen bei anderen Formen der aseptischen Knorpel-Knochennekrosen.

Gefunden wurde: Unregelmäßige, „enchondrale Ossifikation", Knorpelinseln, eingeschlossen in „lamellär gebaute Knochenbälkchen". Umschriebene kleine Nekroseherde, sog. „Trümmerfelder". Umwandlung des Fettmarks in fibröses Mark. Reichliche Knochenan- und -abbautätigkeit.

Alles in allem also ein Bild, das dem von Axhausen beobachteten Befund am Mittelfußknochen bei der Köhlerschen Erkrankung im wesentlichen entspricht.

Zu f) (Röntgenologie).

Über die Deutung des Röntgenbildes herrscht keine einheitliche Auffassung. Manchmal wird eine krankhafte röntgenologische Veränderung bei vorhandenen klinischen Erscheinungen vermißt. (Bergmann). Andererseits zeigt auch oft die klinisch gesunde Seite ausgesprochene röntgenologische Veränderungen. Auf dieses Mißverhältnis ist verschiedentlich hingewiesen worden (Bergmann, Schinz, Merlini, Schfeid u. a.) Auch einer unserer Fälle gehört hierher.

Ganz ähnlich wie bei der Schlatterschen Erkrankung ist die Beurteilung, ob eine normale Verknöcherung oder ein krankhaftes Geschehen vorliegt, recht schwierig. Schon Köhler sagt: „Auch die Kontur der verknöcherten Apophyse gegen den noch knorpeligen Streifen hin, ist in normalem Zustande immer unregelmäßig, höckerig, zackig und wellig."

Bergmann gibt an, daß ¾ aller seiner untersuchten gesunden Kinder Veränderungen am Calcaneus erkennen ließen, die sonst als krankhaft aufgefaßt werden: Verdichtungen, Aufhellungen, Spaltungen, klaffende Epiphysenfuge. Merlini bestätigt diese Befunde. Stern und Schwaßaur gehen noch weiter und meinen, daß überhaupt 100 % aller im Schrifttum angegebenen Calcaneusabweichungen noch im Bereich der gewöhnlichen, allerdings sehr großen Entwicklungsbreite lägen.

Der Wert der Röntgenbilder für die Erkennung des Krankheitsbildes wird also von einigen Forschern als äußerst gering eingeschätzt.

Es kommt daher für uns darauf an, sehr vorsichtig an die Beurteilung des röntgenologischen Befundes heranzugehen. Die Diagnose der Apophysitis calcanei können wir aus dem Röntgenbild allein nicht stellen. Hinzugesellen muß sich immer ein auch klinisch deutlich erkennbarer Befund. Ferner brauchen wir stets eine Doppelaufnahme beider Fersen, erst dann können wir unter Vorbehalt und genauer Beachtung der uns bekannten Eigentümlichkeiten der normalen Verknöcherung zu einer Wahrscheinlichkeitsdiagnose: Apophysitis calcanei kommen. Dann aber sehen wir auch die Veränderungen an der Apophyse und am Tuber calcanei als krankhaft an.

Die Einwände, die gegen Einordnung dieses Krankheitsbildes in den Kreis der asepitschen Knorpel-Knochennekrosen erhoben werden, können als nicht stichhaltiger betrachtet werden, als die Gründe, die für eine Einordnung dieser Vorgänge am vorwiegend jugendlichen Knochen angeführt werden.

Wir glauben, daß die anzustrebenden feingeweblichen Untersuchungen eine weitere Klärung dieser Fragen bringen werden, halten aber vorläufig an der Apophysitis calcanei als einem eigenen Krankheitsbild fest.

Wir stellen die röntgenologisch auftretenden Erscheinungen zusammen und wissen wohl, daß manche dieser Abweichungen auch am völlig gesunden Knochen, während des physiologischen Verknöcherungsvorganges zu beobachten sind.

Röntgenologische Erscheinungsfolgen:

1. Unregelmäßige Verdichtung, stark kalkhaltig; Bälkchenstruktur ist darin nicht zu erkennen. (S. Abb. 13 und 16.) Auch die Knochenkerne sind sehr unregelmäßig (Zaajer). (S. Abb. 14—17.) Wolkige, unscharf begrenzte Aufhellungen in der Apophyse (Schinz). (S. Abb. 12—17.) Aufhellung im hinteren Teil des Tuber calcanei.

2. Unterteilung der Apophyse, scholliger Zerfall. Undeutliche Begrenzung. (S. Abb. 12, 14—17.) Bei gesunden mehrkernigen Epiphysen sind die Knochenkerne gleichmäßig rundlich und von regelmäßigem Bau (Hass).

3. Starker und umschriebener Knochenschwund der unteren Calcaneusabschnitte, die der Apophyse gegenüberliegen. (S. Abb. 14, 15.) Weil der Calcaneus so zart gebaut ist, spricht er leicht und schnell auf krankhafte Veränderungen an. Man darf sich dadurch nicht verleiten lassen, eine tuberkulöse Erkrankung anzunehmen (Friedrich).

4. Epiphysenknorpel verbreitert (trotz des Einwandes, daß sich der Spalt je nach Stellung des Aufnahmegerätes ändert).

5. Ob Veränderungen am Tuber calcanei mit zum Bilde der Apophysenerkrankung zu rechnen sind, ist bislang nicht geklärt, Meyer lehnt es ab. Haim berichtet von einer „fingernagelgroßen" Aufhellung im Calcaneuskörper, der Apophyse gegenüber liegend.

Die Haupterscheinungen aller bis jetzt besprochenen Knorpel Knochennekrosen haben wir auch bei der Apophysitis calcanei wieder angetroffen: Wolkige Aufhellungen neben verstreuten Verdichtungsherden, scholliger Zerfall und unscharfe Begrenzung der Apophyse.

Am Calcaneus treffen wir ein Zusammenwirken von Zug- und Druckkräften, die sich vielleicht gegenseitig mehr oder weniger aufheben. Es ist jedenfalls auffällig, daß im Allgemeinen die schalenförmige Gestalt der Apophyse erhalten bleibt. Eine Auffaserung und Spangenbildung wie bei der Schlatterschen Erkrankung finden wir nicht, ebensowenig das Bild eines stark zusammengedrückten und verformten Knochens wie bei der Köhlerschen Erkrankung des Kahnbeins und des II. Mittelfußknochens.

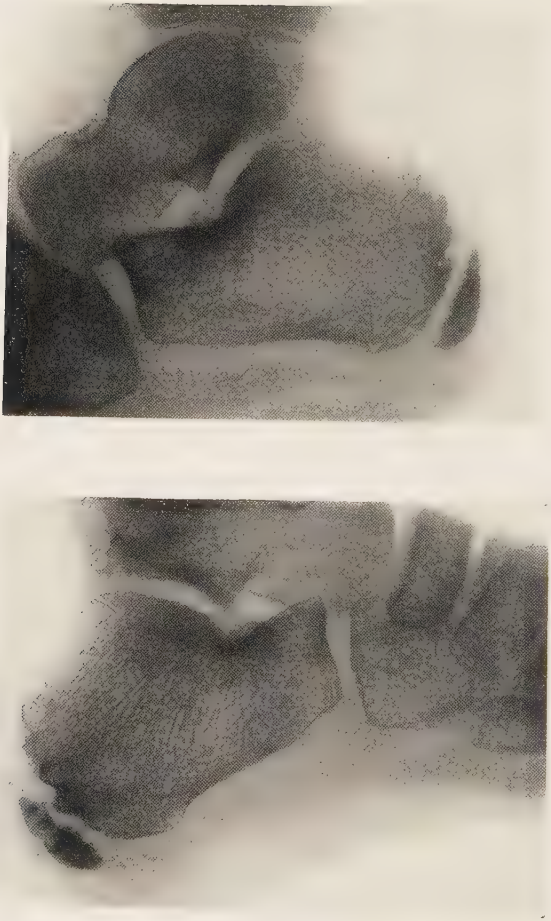

Abb. 12 und 13. Apophysitis calcanei der rechten und linken Ferse.

10 jähriger Junge H. U.

Seit 1½ Jahren Schmerzen in der linken Ferse, Druckschmerz an der Innenseite und am hinteren Rande der Ferse. Röntgenbefund: Die linke Apophyse ist fleckförmig verdichtet, im oberen Abschnitt unregelmäßig begrenzte Aufhellungen. Knochenzeichnung kaum zu erkennen. Im Gelenkspalt feinste Knochen- oder Kalkstückchen. Der linke Calcaneuskörper ist aufgehellt. Rechts: Apophyse im Ganzen verdichtet, an der oberen Spitze eine kleine Aufhellung.




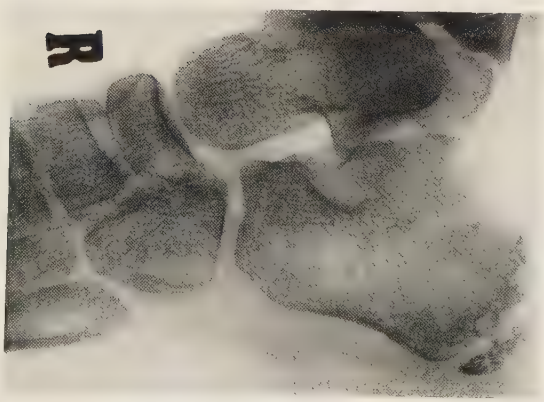


Abb. 14 und 15. Apophysitis calcanei links und rechts.

10 jähriger Junge S. R.

Seit ½ Jahr Schmerzen in beiden Fersen. Röntgenbefund: vom 8. 10. 31: An der linken und rechten Apophyse starke Veränderungen, fleckförmige, wolkige Aufhellungen und Verdichtungen, völliger Zerfall. Epiphysenfugenknorpel verbreitert. Knochenschwund am Calcaneuskörper.

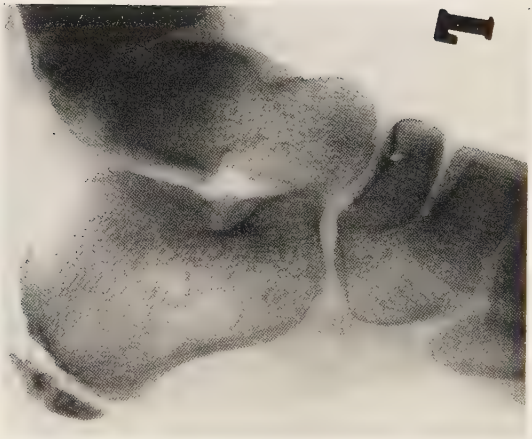

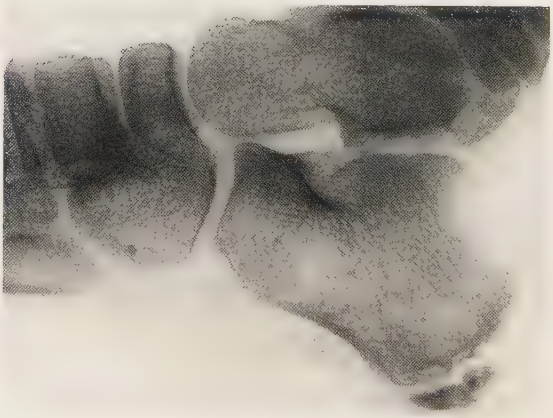

Abb. 16 und 17. Röntgenbefund vom 4. 4. 35:

Zunehmende Verschattung im ganzen Apophysenabschnitt beiderseits. Die unteren Hälften beider Apophysen zeigen schon normale Begrenzung und Knochenzeichnung. Die Epiphysenfuge wird schmaler. Kalksalzzunahme der übrigen Fußwurzelknochen.

Krankengeschichte eines 6jährigen Mädchens R. H. mit Apophysitis calcanei:

Die Fersenknochen treten beiderseits stark hervor, rechts mehr als links. Pedes plani valgi.

Röntgenbefund: Der Verknöcherungskern der Apophyse besteht aus einigen, sehr scharf begrenzten, dicht zusammenstehenden Knochenkernen.

Krankengeschichte eines 10jährigen Jungen H. K. mit Apophysitis calcanei:

Beim Baden vor einigen Tagen linke Ferse verletzt. Verstauchung des Fußgelenkes.

Röntgenbefund: Links zeigt sich eine beginnende Apophysitis calcanei. Der Apophysenkörper läßt noch eine Bälkchenzeichnung erkennen. In seinem Inneren unregelmäßige Aufhellungen und Verdichtungen. Der Epiphysenfugenknorpel ist etwas verbreitert. Der Calcaneus erscheint aufgehellt.

Krankengeschichte eines 6jährigen Mädchens G. H. mit Apophysitis calcanei:

Linke Ferse schmerzt seit 14 Tagen.

Röntgenbild: Der noch kleine Knochenkern zeigt eine umschriebene starke Verdichtung. Im Aufsichtsbild sieht man zahlreiche wolkige, unscharf begrenzte Knochenkernchen im Bereich der Apophyse.

Krankengeschichte eines 10jährigen Jungen L. G. mit Apophysitis calcanei:

Der hintere Teil der rechten Ferse stark druckempfindlich. Der Junge kann nicht mit dem Hacken auftreten. Kein sichtbarer Befund.

Röntgenbild: Apophyse rechts dichter als links. Bälkchenzeichnung ist nicht mehr zu erkennen. Äußere Begrenzung der schalenförmigen Apophyse ist beiderseits scharf. Unregelmäßig fleckförmige Aufhellungsherde besonders links. Epiphysenfugenknorpel verbreitert.

Krankengeschichte eines 12jährigen Jungen K. H. mit Apophysitis calcanei:

Beiderseits leichte Plattfüße.

Röntgenbefund: Rechts: Im Apophysenkörper meist scharf begrenzte Verdichtungsherde, nach oben und unten schließen sich kleine Aufhellungsbezirke an. Links: Normale Entwicklung der Verknöcherung.

## VI. Malacie des Os lunatum carpi.

Zu a) (Geschichte).

Kienböck hat 1910 durch eine Veröffentlichung von 16 Beobachtungen einer „traumatischen Malacie" des Os lunatum carpi die Aufmerksamkeit auf diese besondere Erkrankung gelenkt. Später haben sich eine ganze Reihe von Forschern eingehend mit diesem eigenartigen Krankheitsgeschehen auseinandergesetzt (Sonntag, Kappis, Müller, Axhausen, Jaroschy, Buchholz u. v. a.).

Zu b) (Vorkommen).

Das Leiden tritt hauptsächlich zwischen dem 17. und 30. Lebensjahr auf. Seltener wird es bei älteren Leuten beobachtet. (Jaroschy.) Kienböck selbst sah in der Mehrzahl Männer betroffen, ebenso Jaroschy. (Verhältnis 2:1.)

Wir haben aber auch Angaben, die ein Überwiegen des weiblichen Geschlechts feststellen. (Müller, Burckhardt.) Bevorzugt befallen sind bei beiden Geschlechtern körperlich schwer arbeitende Menschen. (Bergleute, landwirtschaftliche Arbeiter.) Sehr viel häufiger ist die rechte als die linke Hand erkrankt. Sehr seltene Beobachtungen von doppelseitigem Auftreten (Weil, Wohlauer u. a.) sind mitgeteilt worden.

Zu c) (Klinik).

Meist ohne bekannte Ursache, nur in wenigen Fällen wird eine bestimmte Gewalteinwirkung angegeben, treten plötzlich oder erst allmählich ziemlich heftige Schmerzen in der Gegend des Handgelenkes auf. Die Beschwerden verstärken sich bei Überanstrengungen und Belastungen der Hand, besonders bei starker Beugung und Streckung. Eine Bewegungseinschränkung ist meist vorhanden. Ferner stellt sich auch hier wieder sehr bald eine streng auf das Os lunatum beschränkte Druckempfindlichkeit ein. Eine Schwellung ist in diesem Bereich meist zu beobachten.

Im Verlauf der Heilung nimmt die Schwellung über dem Handgelenk allmählich ab, die Schmerzen können sehr lange bestehen bleiben.

Zu d) (Ursachen).

Die ursächlichen Deutungsversuche liegen auch bei der Lunatummalacie in der schon bei den anderen Knorpel-Knochennekrosen besprochenen Richtung. Es stehen sich in ihrer Ansicht wieder gegenüber Axhausen, der die Ursache, auch dieser Erkrankung, in einer embolisch entstandenen aseptischen Nekrose sieht und als eindeutigste Verfechter der Annahme der Entstehung durch reine Gewalteinwirkung: Kappis, Hernig u. a.

Zu e) (Pathologische Anatomie).

Das vorhandene pathologische und anatomische Untersuchungsgut ist so reichlich wie bei keiner anderen aseptischen Knorpel-Knochennekrose, trotzdem ist man zu keiner einheitlichen Auffassung dieser Befunde gekommen.

Die ersten Untersuchungen stammen von Baum aus dem Jahre 1913. Schon er fand ausgedehnte Knorpel-Knochennekrosen, daneben Umbauvorgänge, wie wir sie an feingeweblichen Schnitten der anderen aseptischen Knorpel-Knochennekrosen schon kennengelernt haben.

Fast alle anderen Beobachter haben ebenfalls Nekrosen festgestellt. Kappis, auch Hernig fand eine Totalnekrose des Knochens, aber „keine Zeichen einer spezifischen oder unspezifischen Entzündung".

Äußerlich zeigt der herausgenommene Knochen an seinem Knorpelüberzug in den meisten Fällen keine Veränderungen. (Kappis, Hernig.) Manchmal scheint er aber verdickt (Bergmann), oder er zeigt kleine Unebenheiten im Sinne einer Arthritis deformans (Hühne). Immer hat der Knochen seine Festigkeit eingebüßt und es kommt unter der Operation häufig zu einem Auseinander- oder Zusammenbrechen des Mondbeins.

Zu f) (Röntgenologie).

Wie bei mancher anderen aseptischen Knorpel-Knochennekrose braucht das Röntgenbild auch hier, bei schon vorhandenen klinischen Erscheinungen, noch keinen krankhaften Befund zu zeigen. Allmählich stellen sich aber auch kennzeichnende röntgenologische Veränderungen ein.

Röntgenologische Erscheinungsfolgen:

1. Die Knochenzeichnung erscheint verwischt und verschwommen. Es treten wieder wolkig-fleckige Aufhellungsherde auf, die abwechselnd mit Verdichtungsbezirken dem Knochen ein gesprenkeltes Aussehen verleihen. Die Verdichtungen beherrschen im weiteren Verlauf der Erkrankung das Bild.

2. Die Umrisse des Mondbeins bleiben scharf begrenzt, verlieren aber ihre schöne Rundung. Der Knochen wird eckig und kantig. Die Grenzflächen erscheinen zuweilen eingedellt und wellig.

3. Gleichzeitig kommt es zu einer sehr auffälligen Abflachung. Das Os lunatum verschmälert sich in seiner körpernah-körperfernen Achse, wird breiter, niedriger und flacher. In diesem Zustand zeigt das Röntgenbild meist eine gleichmäßig starke Verdichtung des gesamten Knochens oder des Knochenkernes. Die Ähnlichkeit mit den Röntgenbildern bei den Navicularerkrankungen des Fußes ist sehr auffallend.

Bisweilen erscheint der Knochenschatten in mehrere Stücke zerfallen. Manchmal zieht eine „Bruchlinie" als strichförmige Aufhellung durch das veränderte Mondbein.

Der Nachweis eines Bruches ist feingeweblich nicht immer zu erbringen, oft wird es sich wohl nur um strahlendurchlässiges Gewebe handeln (Markknorpel), durch seine streifige Anordnung kann im Röntgenbild eine Bruchlinie vorgetäuscht werden.

4. Aufhellung der benachbarten Handwurzelknochen, besonders des Capitatums und Hamatums. (Wir erinnern uns an ähnliche Zustände bei der Apophysitis calcanei.)

5. Nach der Ausheilung kehrt die normale Bälkchenzeichnung zurück, die Verformung bleibt bestehen. Es stellen sich athrotische Veränderungen am Knochen und am Handgelenk ein. Das entspricht den Verhältnissen bei der 2. Köhlerschen Erkrankung, auch dort kehrt die Knochenzeichnung zurück, die Verformung bleibt und im Laufe der Zeit stellen sich Zeichen einer Arthritis deformans ein.

## VII. Scheuermannsche Erkrankung.

Zu a) (Geschichte).

Scheuermann machte als Erster 1921 auf eine eigenartige Wachstumsstörung an der Wirbelsäule aufmerksam, er prägte den Namen „Kyphosis dorsalis juvenilis".

Zu b) (Vorkommen).

Die Erkrankung kommt bei beiden Geschlechtern vor, doch überwiegt bei weitem die männliche Seite, nach Scheuermann in 82%. Die Erkrankung kann zwischen dem 10. und 21. Jahre auftreten, vorwiegend sind die 12—17 jährigen betroffen. Unsere Beobachtungen erstrecken sich auf 3 Knaben im Alter von 13—15 und auf 2 Mädchen von 2—14 Jahren.

Die Veränderungen sind meist im 7.—10. Brustwirbel anzutreffen, seltener sind tiefere Wirbelkörper ergriffen. Scheuermann hat bei seinem großen Untersuchungsgut in seiner letzten Arbeit angegeben, daß er keine „juvenile Kyphose" oberhalb des 3.—4. Brustwirbels und unterhalb des 3.—4. Lendenwirbels gefunden hat.

In diesen Rahmen passen auch unsere Beobachtungen hinein. Bei einem 13jährigen Jungen fanden sich deutliche Veränderungen am 3. und 5. Lendenwirbel.

Bei Knaben beginnt die Erkrankung um das 15.—17. Lebensjahr, bei Mädchen, entsprechend dem früheren Eintritt der Reife, im 12.—14. Jahr. Abgeschlossen ist das Leiden mit Beendigung des Wachstums.

Man glaubte, diese krankhaften Veränderungen seien streng beschränkt auf die Brustwirbelsäule; seit der Arbeit von Lindemann kennen wir aber auch das Krankheitsbild einer „lumbalen Kyphose".

Zu c) (Klinik).

Die Erkrankung beginnt als meist schmerzlos fortschreitende Kyphose der Brustwirbelsäule. Zunächst läßt sich diese Verbiegung durch Liegen oder fremdseitige Hilfe ausgleichen, doch kommt es bald zu einer starren Haltung der Wirbelsäule in einer ganz kennzeichnenden Stellung. Schmerzen werden manchmal vermißt (nach Scheuermann in $^2/_5$ der Fälle), doch wird andererseits über heftige Schmerzen geklagt, die nach der Seite ausstrahlen, besonders auch über eine örtlich begrenzte Druckempfindlichkeit.

Nur einmal vermißten wir in der Vorgeschichte Angaben über allgemeine Rückenschmerzen oder über Druck und Klopfempfindlichkeit der verformten Wirbelsäulenabschnitte.

Bezeichnend ist die sich schnell entwickelnde und erstarrende Verkrümmung der Wirbelsäule. In schweren Fällen kommt es zur Ausbildung eines kurzbogigen, kuppelförmigen Buckels und als Ausgleich dafür, zu einer starken Verbiegung der Wirbelsäule nach vorn in den oben und unten benachbarten Abschnitten.

Ein Schwund der Rückenmuskulatur läßt sich meist nachweisen. Zur vollen Ausprägung des krummen Rückens kommt es im Verlaufe weniger Monate.

Zu d) (Ursachen).

Als auslösende Ursache für die Scheuermannsche Erkrankung wird übermäßige körperliche Arbeit angeschuldigt (Gold). Bezeichnungen wie „Lehrlingsbuckel, Bauernrücken" deuten das an.

Nilsonne und Kochs dachten an Spätrachitis, doch ist sie wohl auszuschließen (Wolf fand keine Veränderungen im Phosphatgehalt des Blutes). Müller und Lieck haben innersekretorische Störungen angeschuldigt. Mau sieht in der Erkrankung „eine Bandscheibendeformierung als Folge mechanischer Belastung".

Schmorl und Polgar glauben, daß die Knorpelplatten von Anfang an dünn angelegt seien, und daß es dadurch zu einem „Prolaps des Nucleus" käme und somit die Ursache der Kyphose erklärt sei.

Jedenfalls ist es auch hier wieder ein Mißverhältnis zwischen statischer Inanspruchnahme und statischer Leistungsfähigkeit der Wirbelsäule, das diese Erkrankung in Erscheinung treten läßt. Wodurch die Minderwertigkeit des Knochenabschnittes verursacht ist, — und das muß man schon voraussetzen, sonst müßte das Leiden viel häufiger auftreten — das

zu entscheiden hieße, ohne Beweise, gedankliche Überlegungen zu Wirklichkeiten zu erheben.

Scheuermann selbst stellte das Krankheitsbild in die Reihe der übrigen aseptischen Knorpel-Knochennekrosen. Heute hat Scheuermann „einen anderen Eindruck von der Entstehung und Entwicklung der Krankheit" als bei seiner ersten Arbeit im Jahre 1920. Ganz klar über die Entstehung spricht er sich aber auch nicht aus, er nimmt als erste Ursache „eine krankhafte Veränderung in den Wachstumslinien der Wirbelkörper" an.

Die Ursache der starren Haltung der Wirbelsäule wird auch sehr verschieden gedeutet. Einig ist man sich in der Auffassung, daß keine knöcherne Versteifung vorliegt. Güntz hat durch seine schönen Untersuchungen nachgewiesen, daß eine bindegewebige Umwandlung mehrerer Zwischenwirbelscheiben die federnde Beweglichkeit der Wirbelsäule einschränkt, bezw. aufhebt.

Schmorl nimmt an, daß diese Veränderungen durch einen „Prolaps des Nucleus pulposus" hervorgerufen werden. Güntz konnte feingeweblich nachweisen, daß es schon zu Einwucherung von Gefäßen und Bindegewebe in die Bandscheibe kommen kann durch eine Lücke in der Knorpelplatte, ohne daß ein Vorfall des Gallertkernes vorliegt.

Scheuermann weist darauf hin, daß das Röntgenbild ebenfalls nicht immer einen Prolaps erkennen läßt.

Es kann also nicht das Hindurchtreten des gallertigen Kernes, durch eine undichte Knorpelstelle, in die Spongiosa allein die Ursache der starren Haltung der Wirbelsäule sein. Scheuermann denkt an ein „spastisches Stadium", entsprechend den Verhältnissen bei der Perthesschen Krankheit, beim Genu valgum und Pes planus.

Im übrigen lehnt Scheuermann die Annahme ab, daß die „Schmorlschen Knorpelknötchen" unmittelbar etwas mit der Entstehung der juvenilen Kyphose zu tun hätten. Man hat diese Gallertkernvorfälle in die Spongiosa auch am völlig gesunden, nicht verformten Wirbelsäulen beobachtet.

Wir rechnen auf Grund unserer röntgenologischen und klinischen Befunde die Scheuermannsche Erkrankung zu dem Formenkreis der aseptischen Knorpel-Knochennekrose.

Die Frage nach den letzten Ursachen dieser eigentümlichen Krankheitsbilder bleibt offen.

Zu e) (Pathologische Anatomie).

Es liegen keine pathologisch-anatomischen Untersuchungen über die Scheuermannsche Erkrankung vor. Wichtig und aufklärend wäre es, wenn wir feingewebliche Untersuchungen aus einem akuten Abschnitt dieser Erkrankung beibringen könnten. Aus verständlichen Gründen müssen wir auf einen Zufallsbefund warten.

Alle vorliegenden pathologisch-anatomischen Untersuchungen an der Wirbelsäule sind, im Sinne der Krankheit, Spätuntersuchungen. Sie können nur den Ausheilungszustand wiedergeben, sagen aber über die krankhaften Vorgänge auf der Höhe des Krankheitsgeschehens nichts aus. Müller berichtet lediglich über feingewebliche Untersuchungen Pollosons, die dieser bei frischen Fällen von „Kyphosis adolecentium" durchgeführt hat. Es fanden sich Knorpelverdickungen am oberen und unteren Wirbelkörperrand, der Knorpel hatte ein trübes Aussehen. Er beobachtete dann noch

„weitere Veränderungen am Knochengewebe und viele hyaline Knorpelinseln im Wirbelkörper". Welcher Art aber diese „Knochenveränderungen" waren, das wird leider nicht angegeben.

Es sei noch auf die Versuche von Mau hingewiesen, dem es gelang, allerdings unter ungewöhnlichen Bedingungen (starke Durchbiegung der Wirbelsäule nach hinten) künstliche Nekrosen in den Wirbelkörperepiphysen zu erzeugen.

Zu f) (Röntgenologie).

Die Wirbelelepiphysen sind zuerst von Alban Köhler 1915 beschrieben worden. Normalerweise wird der Epiphysenring im Alter von 8—13 Jahren angelegt, bei Mädchen früher als bei Knaben. Zwischen dem 15. und 17. Lebensjahr verknöchert meist die Epiphyse. Nach Scheuermann treten sie zuerst zwischen dem 10.—11. Brustwirbel auf. Manchmal zeigen sich zur Zeit der Epiphysenanlage oder etwas später an der unteren und oberen vorderen Wirbelkörperecke die sehr auffälligen, aber im Bereich der Norm liegenden, „Treppenfiguren". Es sind viereckige Einschnitte, die viereckförmig am Wirbelkörper eingespart sind. Der normale Epiphysenkern (Limbusanlage) muß nun in der vorderen obersten oder untersten Ecke dieser Knorpelfigur auftreten.

Röntgenologische Erscheinungsfolgen:

1. Im vorderen Drittel des Wirbelkörpers, im unteren und oberen Abschnitt, treten unscharf begrenzte, unregelmäßige, wolkige Aufhellungsherde in Erscheinung, die sich meist durch einen Saum verdichteten Gewebes gegen das übrige Wirbelkörpergewebe abgrenzen. (S. Abb. 18.)

Nach Boerema zeigen alle Fälle unter 19 Jahren diese Aufhellungen, alle Kranken über 19 Jahre zeigen Randwulstbildungen.

Die Aufhellungsherde müssen ziemlich ausgedehnt und stark entkalkt sein. Charsin hat angegeben, daß bei Erhalten der Rindenschicht, über ¼ der ganzen Spongiosa aus dem Wirbelkörper entfernt werden kann, ohne daß sich röntgenologisch dieses Fehlen des Knochengewebes nachweisen läßt.

2. Häufig starke Kalkarmut des Wirbelkörpers (Erlacher).

3. Keilförmige Verformung des Wirbelkörpers. Der vordere Höhendurchmesser wird niedriger als der hintere. Die oberen und unteren Wirbelabschlußplatten nähern sich nach vorn zu einander. (S. Abb. 18.) Diese Veränderungen können schon vor Auftreten der Epiphysenanlage sichtbar werden (Scheuermann).

4. Der Zwischenwirbelspalt ist oft vorn verbreitert, er „gähnt" nach vorne zu.

3. Die Begrenzungen des Wirbelkörpers sind unregelmäßig, besonders das Bett der Epiphysenanlage erscheint gezackt und verwaschen, als Folge einer unregelmäßigen Limbusanlage oder eines „Nucleusprolapses". (Scheuermann.) Die Grund- und Deckplatten der Wirbelkörper können geschwungen erscheinen und Einsenkungen oder becherförmige Aussparungen mit ausgefransten Rändern zeigen, im Sinne Schmorlscher Knötchen. Diese Aussparungen umgeben sich mit einem schmalen, verdichteten Kalksaum.

6. Das Verhalten des Epiphysenkernes kann sich, nach Scheuermann, folgendermaßen gestalten:

a) Die Limbusanlage ist vorn nicht angelegt.

b) Die Limbusanlage liegt nach innen, gegen die vorderen Ecken zu verlagert, also auf alle Fälle zu nah am Wirbelkörper.

c) Die Limbusanlage ist nach hinten verrutscht (bis zu 1 cm), die Anlage selbst kann dabei normal sein.

d) Die Limbusanlage ist häufig vergrößert, die Begrenzungen sind unscharf und unregelmäßig. Der Kern sieht faserig, oft wie zerfallen aus.

7. Im Beginn der Heilung, im „reparatorischen Stadium" (Kochs), verschwinden die Aufhellungen im Wirbelkörper völlig. Die Verformung bleibt erhalten. Am vorderen Wirbelkörperrand bilden sich Knochenzacken, wie sie der Spondylitis deformans eigen sind. (Eine Parallele zur Lunatummalacie.)

Fragt man nach dem Grund des Einordnens der Scheuermannschen Kyphose in die Gruppe der aseptischen Knorpel-Knochennekrosen, so müssen wir sagen, daß uns die klinischen und vor allem die röntgenologischen Erscheinungen der Erkrankung dafür zu sprechen scheinen, jedenfalls spricht vorläufig nichts eindeutig gegen diese Auffassung.

Knorpelknoten und andere Besonderheiten, die auf den ersten Blick ein so ganz anderes Bild ergeben, als jenes, das wir bislang kennen gelernt haben, sind nur Ausdruck des besonderen anatomischen Aufbaues dieses Knochenabschnittes.

Vermehrte Belastung, starke körperliche Beanspruchung, Knorpelknoten oder Knorpeldefekte, verdünnte Deck- und Grundplatten sind nicht allererste Ursache, sondern auslösende Gegebenheiten, die zu weiteren Veränderungen Anlaß geben und dadurch das Bild der Scheuermannschen Erkrankung hervorrufen. Welcher Art die Störungen sind, die zu einer Nekrose und damit zu einer Minderwertigkeit und Schwäche des Knochens führen, das zu entscheiden ist vorläufig unmöglich. Es fehlen ja auch noch alle feingeweblichen Beweise für die, bislang nur als Vermutung ausgesprochene Behauptung, daß aseptische nekrotische Veränderungen im Wirbelkörper im Verlauf der Scheuermannschen Erkrankung auftreten.

Viel leichter als die sehr umstrittene und meist abgelehnte Einordnung der Scheuermannschen Erkrankung in den Kreis der aseptischen Knorpel-Knochennekrosen, läßt sich das für die sog. Vertebra plana necrotica oder Calvésche Krankheit annehmen. Dieses Leiden ist wohl zuerst von Calvé 1925 beschrieben worden und scheint sehr selten zu sein. Es liegen nur sehr wenige Beobachtungen darüber vor. Meist werden 1 oder 2 Wirbel betroffen. Kennzeichnend ist eine Verschmälerung des Wirbelkörpers, eine Verminderung seines Höhendurchmessers. Wieder finden wir die wolkigen Aufhellungen und, nach dem Zusammensintern, einen stark verdichteten Wirbelkörper. In diesem Zustand sind meist Schmerzen und leichte Buckelbildung vorhanden. Der Gelenkspalt ist meist etwas verbreitert. Die Bilder erinnern sehr an Köhler I und an Lunatummalacie.

Einige Beobachtungen von Scheuermannscher Erkrankung der letzten beiden Jahre aus der Göttinger Klinik seien angeführt.

Krankengeschichte eines 14jährigen Mädchens E. P.:

Der Lehrer macht auf eine langsam sich entwickelnde Verkrümmung der Wirbelsäule aufmerksam. Keine Beschwerden oder Schmerzen.

Befund: Die Brustwirbelsäule, im Bereich des 5.—7. Brustwirbeldornfortsatzes, ist gleichmäßig kyphotisch, Klopf- und Druckempfindlichkeit vor-

handen. Beugung und Seitwärtsbewegung der Wirbelsäule ist gut möglich, die Streckung ist eingeschränkt und auch fremdtätig nur unter starken Schmerzen ausführbar.

Röntgenbefund: An den unteren Rändern des 8. und 10. Brustwirbels sieht man kleine Aussparungen. Die Gelenkspalte der Brustwirbel sind verschmälert.

Krankengeschichte eines 13jährigen Jungen E. K.:

Seit längerer Zeit Schmerzen im Rücken. Leichte Krümmung im Bereiche der Brustwirbelsäule. Die Schmerzen schwanden nach verordneter 14tägiger Bettruhe. 8 Monate nach der 1. Vorstellung sind keine Beschwerden mehr vorhanden. Eine Kyphose ist nicht mehr wahrzunehmen.

Röntgenbild: Die Begrenzungen des 12. Brustwirbels und 1. Lendenwirbels sind unscharf. Eine Kernanlage am 12. Brustwirbel fehlt vorn, oben und unten. Am 1. Lendenwirbel ist sie unten vorhanden; fleckförmige Aufhellungen im vorderen unteren Abschnitt des Wirbelkörpers. Die übrigen Lendenwirbel zeigen im Bereich des Limbusbettes die kennzeichnende normale, treppenförmige, scharf begrenzte eckige Aussparung.

Krankengeschichte eines 13jährigen Jungen G. A.:

Vor einem Jahr erstmalig Schmerzen in der Wirbelsäule, besonders bei plötzlichen Bewegungen.

Im Bereich des 3. und 4. Lendenwirbels eine leichte rechtsseitige Verbiegung und geringe Buckelbildung. Druck- und Klopfempfindlichkeit vorhanden.

Röntgenbefund: Schwere Veränderungen am 3. und 5. Lendenwirbel. Der untere Abschnitt des 3. Lendenwirbels zeigt eine daumennagelgroße fleckige wolkige Aufhellung, umgeben von einem schmalen, bogenförmigen Verdichtungssaum. Eine Kernanlage ist nicht vorhanden. Die Veränderungen am 5. Lendenwirbel sind vorwiegend vorn oben festzustellen, es fehlt die Kernanlage, und der Bereich des Epiphysenkernbettes ist zu einer kraterförmigen Aussparung erweitert. Der vordere Abschnitt des Wirbels scheint nach unten zu abgesackt zu sein. 6 Wochen später zeigt das Röntgenbild ein Fortschreiten des Krankheitsgeschehens. Die wolkigen Aufhellungsherde sind zum Teil zusammengeflossen, der scharf begrenzte schmale Verdichtungssaum am 3. Lendenwirbelkörper hat seinen gleichmäßigen bogenförmigen Verlauf unterbrochen. Auch der 4. Lendenwirbel zeigt jetzt leichte Veränderungen im Bereich der Kernanlage.

Krankengeschichte eines 15jährigen Jungen H. F.:

Seit 3 Monaten Schmerzen im Rücken, besonders beim Heben schwerer Gegenstände. Bewegungen der Wirbelsäule nach allen Richtungen hin frei. Die langen Rückenmuskeln sind links etwas stärker gespannt als rechts. Leichter Druckschmerz am 9. und 10. Dornfortsatz.

Röntgenbefund: Knochenschwund des 7.—9. Brustwirbels, unscharfe, unregelmäßige Begrenzung, besonders vorn und unten. Der 7. und 8. Brustwirbel ist nach vorn zu verschmälert. Die Grundplatte des 8. und 9. Brustwirbels verläuft unregelmäßig, weist Einsenkungen und ausgefranste Ränder auf. Die obere Kernanlage des 8. und 9. Brustwirbels ist nach rückwärts verlagert. Unten zeigen sich scharf begrenzte Aufhellungen, besonders am 7. Brustwirbel.

3 Monate später (13. 5. 35) zeigt das Röntgenbild ein Zurückgehen des Zerstörungsherdes. Nur die unteren Kernanlagen der 3 Wirbelkörper weisen noch krankhafte Formen auf. Die Deck- und Grundplatten der Wirbel sind stärker geworden. Die unteren vorderen Zerstörungen sind von einem scharfen Saum verdichteten Gewebes begrenzt.

Am 2. 7. 35 ist die Wiederherstellung weiter fortgeschritten. Nur der 8. Brustwirbel läßt unten noch den langen, bis zur Mitte des Wirbels nach rückwärts sich erstreckenden, Zerstörungsherd erkennen. Der Kalksalzgehalt der Wirbel hat zugenommen.



Abb. 18. Scheuermannsche Erkrankung.
12 jähriges Mädchen, E. St.

Kaum ausgleichbarer runder Rücken im Bereich der Brustwirbelsäule. Röntgenbefund: Deutliche Aufhellung im vorderen unteren Abschnitt des 9. und 10. Brustwirbels, durch einen verdichteten Saum abgegrenzt. Kernanlage vorhanden. Das Bett der Epiphysenkernanlage ist vergrößert und verwaschen, es erscheint als Aussparung im Wirbelkörper. Der 9. Brustwirbel zeigt keilförmige Verformung. Der Gelenkspalt zwischen 8. und 9. Brustwirbel ist nach vorn zu verbreitert, die Gelenkfuge zwischen 9. und 10. Brustwirbel ist verschmälert.

In großen Zügen haben wir ein Bild der einzelnen aseptischen Knorpel-Knochennekrosen entworfen. Auf die selteneren Formen ist in der Einleitung hingewiesen worden. Vor allem haben wir uns mit den röntgenologischen Erscheinungen beschäftigt. Es galt die Hauptfrage zu beantworten: Wie stellen sich die einzelnen aseptischen Knorpel-Knochennekrosen im Röntgenbild dar. Auf besondere Eigentümlichkeiten und auffällige röntgenologische Übereinstimmungen untereinander, ist schon in der Besprechung der verschiedenen Erkrankungen hingewiesen worden. Im Vordergrund der Darstellung standen aber die Besonderheiten.

Nun soll versucht werden, die Frage zu entscheiden: Was kennzeichnet die ganze Gruppe der aseptischen Knorpel-Knochennekrosen und zwar nicht nur röntgenologisch, sondern auch klinisch und pathologisch-anatomisch. Alle Einzelheiten fallen also fort und es bleibt nur die Frage: Welche klinischen und röntgenologischen Erscheinungen geben uns das Recht, diese oder jene Erkrankung in den Formenkreis der aseptischen Knorpel-Knochennekrosen einzuordnen? Es kommt darauf an, das herauszustellen, was allen Einzelerkrankungen gemeinsam ist, oder was sie trennt.

Nachdem unter Verwendung des Schrifttums das Krankengut der Göttinger Klinik durchforscht wurde, sind wir in der Lage, zu dieser Frage Stellung zu nehmen. Wir beziehen in unsere Beobachtungen, abgesehen von einigen selteneren Krankheitsbildern, die hauptsächlichen Vertreter dieser Krankheitsgruppe ein. Wir beschränken uns auf die bislang besprochenen Einzelerkrankungen.

### a) Das klinische Erscheinungsbild der aseptischen Knorpel-Knochennekrosen.

Es ist verständlich, daß die verschiedenen Verteilungen dieser Krankheitsvorgänge auf zahlreiche Knochenabschnitte kein einheitliches klinisches Erscheinungsbild hervortreten lassen. Je nach Lage und Sitz wird sich eine unterschiedliche Beeinträchtigung der Bewegung, mit mehr oder weniger heftigen Schmerzen ergeben. In allen hier vorliegenden Fällen handelt es sich um ein langdauerndes Leiden, das über Monate und Jahre sich erstrecken kann; fast kann die Dauer mit der Beanspruchung des Körperteils in Beziehung gebracht werden.

Befallen sind ausschließlich gelenknahe Knochenabschnitte. Für alle Störungen im Bereich der unteren Gliedmaßen, die, grob gesprochen, unter ähnlich mechanisch-statischen Bedingungen stehen, kann man folgende Erscheinungsreihe aufstellen:

1. Erstes Anzeichen in gewöhnlich gelagerten Fällen: Schonung der befallenen Abschnitte. Besonders auffällig bei den Erkrankungen am Fuß, vor allem also bei der Apophysitis calcanei und bei den Köhlerschen Erkrankungen.

2. Im Laufe von Monaten stellen sich langsam, aber stets deutlicher hervortretende, Veränderungen ein, unter denen der Schmerz am auffälligsten ist.

3. Ausgesprochene und streng umgrenzte Druckempfindlichkeit, die allerdings bei der Perthesschen Erkrankung gering oder gar nicht ausgeprägt ist.

4. Schwellung, manchmal Rötung über der erkrankten Knochenfläche. Auch diese vermissen wir bei der Perthesschen Erkrankung, wahrscheinlich wegen der tieferen Lagerung.

5. Die Bewegungseinschränkung ist oft erstaunlich gering und scheint dem röntgenologischen Befund nicht immer zu entsprechen.

6. Sehr häufig findet man einen Schwund der Muskulatur an den betroffenen Skelettabschnitten. Vor allem bei der Naviculararerkrankung am Fuß. Bei genauerer Beachtung würde sich diese Erscheinung aber sicherlich bei allen aseptischen Knorpel-Knochennekrosen nachweisen lassen.

7. Bei Überanstrengungen, während oder am Ende des Krankheitsablaufes, oder bei nicht genügender Schon- und Ruhebehandlung, kehren die Beschwerden oft in verstärktem Maß zurück.

Ein ganz ähnliches klinisches Bild zeigt auch die Lunatummalacie. Wir müssen hier wohl zwischen zwei Formen unterscheiden, die Sonntag schon andeutet, wenn er eine berufsmäßige und unfallsmäßige Vorgeschichte trennt.

Die eine Art beginnt plötzlich mit einem stechenden Schmerz im Handgelenk, dem irgend eine Gewalteinwirkung unmittelbar vorausgegangen ist. Bei der anderen Form, bei der ein Unfallereignis als Ursache nicht so eindeutig in der Vorgeschichte auftritt — ohne daß es nicht auch, vielleicht in Form einer unterschwelligen Dauereinwirkung, vorhanden sein könnte — setzen die Beschwerden und Schmerzen allmählich ein.

Sonst finden wir auch hier wieder Druckschmerz, Schwellung, Bewegungseinschränkung, Verstärkung der Schmerzen bei Anstrengung und dauerndem Gebrauch des Handgelenkes.

Bei der Scheuermannschen Erkrankung tritt wohl in den meisten Fällen als klinisches Bild, abgesehen von der Verformung, die starre Unbeweglichkeit der Wirbelsäule als Ausdruck der Schonung und die örtliche Druckschmerzhaftigkeit besonders hervor.

Schonung, Schmerzen, vor allem Druckschmerz, Schwellung, Muskelschwund sind durchaus kennzeichnende Merkmale aller aseptischen Knorpel-Knochennekrosen.

Die Behandlung der aseptischen Knorpel-Knochennekrosen ergibt sich aus den Erfahrungen der Klinik und aus den im allgemeinen guten Heilungsaussichten. Man wird alle schädigenden äußeren Einflüsse zu vermeiden suchen, wird sich bemühen, alle stärkeren Belastungen auszuschalten. Da bei allen körperlichen Anstrengungen sofort eine Verschlimmerung auftritt, wird sich eine sportliche Betätigung von selbst verbieten.

Bei schmerzhaften Zuständen wird ein entlastender Gips- und Stützverband am Platze sein, vor allem wohl bei der Perthesschen Erkrankung.

Ein operativer Eingriff ist meist nicht angezeigt, doch wird — wegen der langen Dauer der Erkrankung — eine operative Entfernung des erkrankten Knochens (Os lunatum, Os naviculare) immer in Erwägung zu ziehen sein.

Die Heilungsaussicht der aseptischen Knorpel-Knochennekrosen ist gut, meist kommt es im Laufe der Zeit zu einer völligen Wiederherstellung (Calcaneusapophyse, Os naviculare pedis, Tuberositas tibiae, Wirbelepiphysen), manchmal bleiben dauernde Verformungen zurück (Os lunatum, Metatarsus, Femurkopf). Die Spätfolgen sind dann fast stets Veränderungen im Sinne einer Arthritis deformans.

### b) Das pathologisch-anatomische Bild der aseptischen Knorpel-Knochennekrosen.

Grundlegend und richtunggebend sind die umfassenden Untersuchungen von Axhausen geworden.

Von der Perthesschen Erkrankung haben wir fast nur pathologisch-anatomisches Untersuchungsgut, das einem meist weit fortgeschrittenen Krankheitszustand angehört. Frühe feingewebliche Untersuchungen verdanken wir Perthes, Riedel u. a. Es fand sich folgendes:

1. bindegewebige Umwandlung des Markes mit eingelagerten Riesenzellen.
2. „subchondrale Nekrosen" (Trümmerfelder).
3. Knorpelinseln im ganzen Gebiet verstreut. Herkunft umstritten.
4. Knochen im An- und Abbau.

Ob es immer zu einer Totalnekrose der Epiphyse kommt, erscheint fraglich. Konjetzny fand „infarktähnliche subchondrale Nekrosen". Der Knorpel wird oft ganz unversehrt, dann wieder rissig und gesprungen geschildert.

Feingewebliche Untersuchungen des Hüftkopfes liegen noch von zahlreichen Beobachtern vor (Hofmeister, Frangenheim, Edberg, Valentin, Heitzmann und Engel, Lippmann, Kreuter, Lang u. a.).

Sehr spärlich steht es mit den vorhandenen feingeweblichen Untersuchungen der Köhlerschen Erkrankung des Naviculare. Behm fand bei einem operativ gewonnenen Kahnbein eine völlige Nekrose des Knochenkerns. Weil sah keinerlei Entzündungsanzeichen, keine Umbauvorgänge und keine Anzeichen eines Knochenbruches.

Speed berichtet über einen Fall, bei dem der Knochenkern zum Teil nekrotisch war und zugleich Neubildung fibrösen Gewebes zeigte.

Der Stauchungsbruch, besonders ausgeprägt bei Köhler II, ist daher eine „pathologische Fraktur" am völlig nekrotischen und aufgelockerten Knochen, nicht Ursache, sondern Folge einer epiphyseren Ernährungsstörung.

An der Grenze der Nekrose tritt eine abgrenzende Gewebszone auf, die aus riesenzellreichem, meist nur zellreichem Granulationsgewebe entsteht.

Es stehen uns sehr zahlreiche Untersuchungen an entfernten Lunatumknochen aus dem Schrifttum zur Verfügung. In der überwiegenden Mehrzahl ließen sich eindeutig Nekrosen erkennen.

Ebenso steht es mit dem operativ gewonnenen Untersuchungsgut von Köhler II.

Spärlicher, und nicht eindeutig, sind die Ergebnisse bei der Schlatterschen Erkrankung und bei der Apophysitis calcanei. Rieder fand bei einem Schlatterfall überhaupt keine Veränderungen, bei einem zweiten Befund: Umwandlung des Fettmarks in bindegewebiges Mark, starke Knochenbildnertätigkeit. Stracker veröffentlichte 1930 2 untersuchte Fälle. Als Ergebnis fand sich: Ansatzstelle der Sehne reichlich mit Knorpelzellen durchsetzt, Grundgewebe stark verkalkt, an der Knochensehnengrenze Inseln basophilen Mischgewebes, zahlreiche Gefäßsprossen des Markraums, starke An- und Abbauvorgänge am Knochen.

Auch liegen feingewebliche Untersuchungen über die aseptischen Knochennekrosen der Sesambeine des Großzehengrundgelenkes vor. Sie erbringen eindeutig den pathologisch-anatomischen Beweis, für die Zugehörigkeit dieser Knochenerkrankung zu den aseptischen Nekrosen.

Die ersten Fälle sind wohl von Renander 1925 und dann 1927 von W. Müller untersucht worden. Weitere Ergebnisse liegen vor von Schulz, Griep Meffert u.a. Totalnekrosen beschrieb Renander, Schulz und Griep, Teilnekrosen Müller und Burckhardt.

Bei der Apophysitis calcanei verfügen wir, weil diese Erkrankung auch bei nicht operativer Behandlung anstandslos ausheilt, über sehr wenig feingewebliche Untersuchungen. Haß berichtet über einen operierten Fall, bei dem er Nekrosen und Zertrümmerung des Apophysenknorpels gefunden hat.

Die durchaus nicht immer einheitlichen pathologisch-anatomischen Befunde dürfen uns nicht zu der Vermutung kommen lassen, daß es sich hier jeweils um verschiedene Krankheitsgeschehen handelt.

Eine feingewebliche Untersuchung wird in fast 100% der Fälle nur einmal durchgeführt, und sie ergibt nur ein Augenblicksbild des gesamten, sich über Monate und Jahre erstreckenden krankhaften Zustandes.

So nimmt es nicht wunder, daß die verschiedenartigsten Bilder gefunden worden sind:

Zeichen eines Bruches mit Knochentrümmern und toten Zellgewebsmassen, Verkalkungen, Reste alter Blutungen, Cysten, Nekrosenherde. Daneben Erscheinungen wie Callusbildungen und Knochenbildnertätigkeit.

Das in die toten Bezirke einwachsende junge Granulationsgewebe kann so zellreich sein, untermischt mit Riesenzellen, daß man, außerdem verleitet durch die starken An- und Abbauvorgänge am Knochen selbst, ernstlich daran dachte, das Bild einer Ostitis fibrosa vor sich zu haben. (Riedel.)

Damit kommen wir zu der Frage nach den Ursachen dieser Erkrankungen.

c) Die Ursachen der aseptischen Knorpel-Knochennekrosen.

Bei der Gesamtbehandlung der aseptischen Knorpel-Knochennekrosen hat man sich um keine Frage so gestritten, wie um die, nach der Ursache und dem Wesen dieser Krankheitsvorgänge. Eine schier unübersehbare Fülle von Veröffentlichungen, Untersuchungen und gedanklichen Überlegungen liegt über diese Frage vor. Zwei Anschauungen sind es, um die heute im wesentlichen der Streit geht.

Hier die Verfechter der Anfangsnekrose — als deren Folge ein Bruch auftreten kann — gestützt auf die sehr eingehenden und klaren Untersuchungen Axhausens.

Auf der anderen Seite wird der Knochenbruch als Ausgangspunkt hingestellt, und die Nekrose als eine Zweiterscheinung betrachtet.

Zunächst sei die erste Auffassung etwas eingehender dargelegt. Schon die grundlegende Frage: Woher kommt die Nekrose? hat eine vielseitige Erklärung gefunden.

Die meisten nehmen eine Ernährungsstörung an und zwar auf Grund

1. eines embolischen Gefäßverschlusses (Axhausen, Weil u.a.),
2. einer Endarteriitis obliterans (Konjetzny, König, Rauch, Zweig u.a.),

3. einer durch Gewalteinwirkung bedingten Verschließung der Gefäße (Aschoff),

4. einer mechanischen Verlegung der Gefäße (Payer),

5. auf Grund einer venösen Stauung (Rösner).

Die andere große Hauptgruppe der Forscher, die der Nekrose einen Knochenbruch voranstellen, muß dann also diesen Bruch in noch lebendes Gewebe erfolgen lassen; das bedeutet, daß in frühen Fällen die Gewebsspalten mit Blut erfüllt sein müssen.

Kappis und Cordes beschreiben je einen feingeweblich untersuchten Fall von Lunatummalacie, bei dem eindeutig der Nachweis der erfolgten Blutung in Gewebsspalten zu erbringen war. Axhausen glaubte bei einem Fall von Lunatummalacie eine Nekrose ohne Zeichen eines Knochenbruches gefunden zu haben.

Die genauesten feingeweblichen Untersuchungen ergaben keinen unbedingt eindeutigen Beweis für die Annahme, daß ein vorhandener Bruch nur in schon vorher totem Gewebe zustande gekommen sei. Bis jetzt ist noch keine Nekrose ohne Knochenbruch sicher nachgewiesen (Burckhardt).

Umgekehrt muß es als sicher gelten, daß eine Nekrose im Anschluß an einen Bruch entstehen kann. Einfach liegen die Fälle da, wo wir in der Vorgeschichte von einem heftigen Unfallereignis hören, hier ist die Annahme einer „Primärfraktur" leicht.

Anders ist es bei denjenigen Knorpel-Knochennekrosen, wo auf das Bestimmteste eine, wenn auch noch so kleine, Gewalteinwirkung ausgeschlossen werden kann. Allerdings müssen wir uns freimachen von der Vorstellung, daß ein Bruch immer mit heftigen Schmerzempfindungen, Bewegungseinschränkungen und so fort, verbunden sein müßte.

Es ist durchaus denkbar, daß kleine unterschwellige Gewalteinwirkungen oder vermehrte Druckkräfte, die dem Kranken nicht als Unfall zum Bewußtsein kommen, zu kleinen Sprüngen und Rissen innerhalb des Gewebes führen können, ohne daß sich auch nur die geringsten Schmerzen einstellen.

Es kann bei weiterer, vielleicht bei verstärkter Tätigkeit des durch einen kleinen Riß unbemerkt geschädigten Knochenabschnittes, nun zu Nekrosen und Blutungen kommen.

Zusammenfassend kann man sagen, daß eine Gewalteinwirkung als eine Ursache der aseptischen Knorpel-Knochennekrosen als sicher gelten kann.

An einen teilweise infektiösen Ursprung haben u. a. gedacht: Walter, Borchard, Perthes, Brandes u. a.

An eine angeborene Entwicklungsstörung: Nieden, Vallentin, Zaajer, Söderlund, Gaugele, Spisic.

An innersekretorische Störungen: Schmidt, Brandes, Läwen, Liek, Büttner, Winter.

An körpereigene Minderwertigkeit des Knochens: Kaiser, Nieden, Sonntag.

An Mißbildungen: Tillier, Bousser.

An Rachitis: Fromme, Bergmann, Jakobsthal, Fründel.

An Abbauvorgänge: Pommer.

An Verknöcherungsstörungen: Weil.

An Wachstumsstörungen durch Versagen einer angenommenen Schaltvorrichtung: Hirsch.

Eine ganze Reihe von Forschern will die aseptischen Knorpel-Knochennekrosen nicht als eine örtliche Erkrankung, sondern als eine „Systemerkrankung" aufgefaßt wissen. Vor allem vertritt Mandl diesen Standpunkt. Gestützt wird diese Anschauung durch die Beobachtung, daß manche aseptischen Nekrosen gleichzeitig am Skelett aufgetreten sind.

So erwähnt Büttner einen Fall mit doppelter Perthesscher Erkrankung und einen, bei dem er eine Patella tripatita und mehrere osteochondritische Epiphysenstörungen fand.

Kaiser veröffentlichte eine Beobachtung von Perthesscher Erkrankung, verbunden mit einer „Osteochondritis caput humeri", Johansson eine doppelte Patellaerkrankung im Sinne einer aseptischen Nekrose mit einem erscheinungslosen „Schlatter". Zaajer nennt einen Fall von Köhler I und Perthesscher Erkrankung.

Ähnliche Erkrankungszusammenstellungen sind dann beschrieben worden von Brill, Walter, Bachmann, Block, Haß, Kappis, Müller, Weiß, Sinding-Larsen u.a.

Dann gehören hierher die „multiplen Lokalisationsformen", beschrieben von Wagener, Hirsch, Valentin, Schinz, Thiemann u.a.

Schließlich müssen die nicht so seltenen Beobachtungen des doppelten Auftretens der aseptischen Knorpel-Knochennekrosen genannt werden.

Auch das familiäre Vorkommen und Auftreten der aseptischen Knorpel-Knochennekrosen weist darauf hin, daß doch wohl noch andere Ursachen innerer Art bei der Entstehung dieses Krankheitsbildes mitspielen.

Aschner-Engelmann stellt in seinem Buche 10 Fälle von „herido-familiären" Vorkommen der Perthesschen Erkrankung aus dem Schrifttum zusammen. Brill berichtet ebenfalls von einem Auftreten desselben Leidens durch 6 Geschlechterfolgen.

Gegen die Anschauung Axhausens, daß die aseptischen Knorpel-Knochennekrosen auf einer „blanden Embolie" der ernährenden Gefäße beruhten, sind bedeutungsvolle Einwände erhoben worden. Schlecht, oder unvereinbar mit seiner Anschauung, ist das familiäre Vorkommen, das doppelseitige und gehäufte Auftreten und die Totalnekrosen.

Schade nimmt an, daß kleine Abweichungen im Kolloidchemischen Verhalten des Knochens ihn mechanisch widerstandlos machen, und daß es nun auch durch kleine Ursachen zu großen Verformungen am Knochen und an den Gelenken kommen kann.

Block macht physikalisch-chemische Umstände für das Zustandekommen der „unspezifischen Knochenerkrankungen" — so nennt Block die aseptischen Nekrosen — verantwortlich.

1. Chemische Stoffwechselveränderungen (allgemeiner oder örtlicher Natur, endocriner oder anlagebedingter Art, toxisch oder nervös bedingt). Sie brauchen nicht immer sinnfällige Erscheinungen am Knochen hervorrufen und können doch wirksam werden.

2. Die physikalischen Einwirkungsmöglichkeiten: einmaliges oder wiederholtes Unfallereignis, „statisches oder dynamisches Dauertrauma", Arbeitsüberlastung.

Ähnliche Anschauungen wie Block vertreten auch Weiß, Schuee, Burckhardt.

Weiß schuldigt drei Umstände als Ursachen des Zustandekommens der aseptischen Knorpel-Knochennekrosen an:

1. „Statische Exponiertsein."
2. „Lokale Ungunst für Heilungsvorgänge."
3. „Eine lokale oder allgemeine Minderwertigkeit des Skelettes."

Eine Kette von Übergängen und Möglichkeiten liegt zwischen den beiden Grenzfällen: Einmal ist es die Einwirkung einer gewöhnlichen, natürlichen Beanspruchung auf ein schwer allgemein geschädigtes Skelett. Zum anderen eine schwere Gewalteinwirkung auf einen vollwertigen Knochen. (Allerdings an einer für Heilungsvorgänge ungünstigen Stelle.)

Hirsch lehnt die aseptischen Nekrosen als Systemerkrankung ab. Er bezeichnet sie als erworbenes Leiden. Hirsch fand den Calcium- und Phosphorspiegel im Blut stets unverändert, er sieht die Ursache in einer Wachstumsstörung durch Versagen einer Schaltvorrichtung. Ähnliche Verhältnisse nimmt Scherb an.

Wir sehen also, daß die Frage nach der Ursache der aseptischen Knorpel-Knochennekrosen sich immer mehr loslöst von einem zeitlich eng begrenzten Einzelvorgang, der dazu noch ohne weiteres in den Vorstellungskreis des uns bisher Geläufigen paßt.

Man hat ein Unfallereignis als auslösenden Umstand verworfen und dafür eine Ernährungsstörung des Knochens, als ursächlichen Grund angeschuldigt, ohne erklären zu können, auf welcher Grundlage diese Ernährungsstörung zustande kommen soll. Man hat sich von Gefäßsperren und embolischen Gefäßverlegungen losgesagt und dafür eine Minderwertigkeit des Knochens angenommen, ohne auch hier überzeugend die Ursache der Minderwertigkeit aufzeigen zu können.

Weiß macht darauf aufmerksam, daß, so lange wir die „statische Minderwertigkeit des Knochens" als „funktionelle Einheit" auffassen, auch der Begriff der aseptischen Knorpel-Knochennekrose als „mechanisch-funktionelle Einheit" gelten kann.

Fragen wir nach den letzten Ursachen, führen die Wege auseinander, und darum kann die aseptische Knorpel-Knochennekrose auch ursächlich nichts Einheitliches sein.

Wenn wir diese Menge verschiedenster Ansichten über Wesen und Ursache der aseptischen Knorpel-Knochennekrosen überblicken, Anschauungen, die alle von namhaften und gründlichsten Kennern mit viel Beweismaterial und guten Gründen vorgebracht werden, so müssen wir bekennen, daß eine einheitliche und mit allen Einzeltatsachen übereinstimmende Erklärung für die aseptischen Knorpel-Knochennekrosen auch heute noch fehlt.

Wir müssen uns mit der nicht ganz befriedigenden Feststellung begnügen, daß die Abwehr gegen eine überwertige Beanspruchung eines Knochenabschnittes, an einer Stelle verminderter Widerstandskraft, zu einer aseptischen Knorpel-Knochennekrose führt. Kürzer ausgedrückt: Es kommt zu aseptischen Nekrosen, wenn ein Mißverhältnis zwischen Beanspruchung und Widerstandskraft am Knochen besteht und eine Bereitschaft des Gewebes, so und nicht anders auf die Mehrbelastung zu antworten.

### d) Röntgenologische Eigentümlichkeiten der aseptischen Knorpel-Knochennekrosen.

Die Kenntnis des Krankheitsbegriffes der aseptischen Knorpel-Knochennekrosen verdanken wir einzig und allein der Entdeckung Röntgens. Ohne das Röntgenbild ist auch heute, trotz der genaueren Kenntnis der Störungen am jugendlichen Knochen, eine eindeutige Diagnose meist nicht möglich.

Wenn wir — hauptsächlich auf Grund der röntgenologischen Übereinstimmung der einzelnen Krankheitsbilder — zu einer Zusammenfassung dieser vorwiegend jugendlichen Knorpel-Knochenstörungen gekommen sind, so müssen wir jetzt versuchen, das ihnen allen röntgenologisch Gemeinsame und Kennzeichnende herauszustellen.

Vorweg muß noch bemerkt werden, daß man keine Regel aufstellen kann, die die zeitliche Aufeinanderfolge der klinischen und röntgenologischen Erscheinungen genau festlegt. Es gibt Fälle, wo das klinische Bild noch völlig ohne Besonderheiten ist, das Röntgenbild aber schon einen ausgesprochenen Befund zeigt. (Köhler I, Apophysitis calcanei, Schlattersche Erkrankung u. a.) Es handelt sich dabei nicht um die ungewöhnlich und merkwürdig verlaufenden Epiphysenverknöcherungen. Es sind durchaus selbständige Krankheitsbilder, krankhafte Vorgänge am Knochen ohne klinischen Befund.

Andererseits kennen wir Fälle genug, wo über ausgesprochene Beschwerden geklagt wird, lange bevor das Röntgenbild auch nur die geringsten Veränderungen zeigt.

Perthes gibt an, daß mehr als ½ Jahr verstreichen kann, ehe krankhafte Veränderungen am Röntgenbild sichtbar werden. Ähnliches kennen wir von der Lunatummalacie, nur ist die Spanne zwischen klinischem und röntgenologischem Befund nicht so groß, in der Regel handelt es sich hierbei nur um Wochen. Es muß berücksichtigt werden, daß die Kranken gewöhnlich erst dann zur Untersuchung und in Behandlung kommen, wenn der krankhafte Zustand schon längere Zeit besteht, und daß dann, so oder so, der Röntgenbefund schon meist von kennzeichnender Beschaffenheit ist. Dieser Umstand erklärt auch die verhältnismäßig geringe Zahl der beobachteten und beschriebenen röntgenologischen Frühfälle.

Knochenzeichnung, Schattendichte, Form und Größe sind die Gesichtspunkte, auf die wir bei jeder röntgenologischen Untersuchung zu achten haben.

Der Ablauf der aseptischen Knorpel-Knochennekrosen stellt sich im Röntgenbild etwa folgendermaßen dar:

1. Zunächst macht sich eine Änderung der Knochenzeichnung bemerkbar. Das feine und gleichmäßige Netz der Knochenbälkchen wird verwischt und unterbrochen. Es kommt zu

2. fleckig-wolkigen, herdförmigen Aufhellungsbezirken, die scharf begrenzt (Schlattersche-Scheuermannsche Erkrankung) oder mehr fließend in das noch normale Knochengewebe übergehen (Perthessche Erkrankung, Apophysitis calcanie). Die Größe und Ausdehnung des Herdes ist wechselnd, später können sie zusammenfließen.

3. Gleichzeitig, oder etwas später treten stark verdichtete Stellen im Knochengewebe auf, die immer mehr an Ausdehnung gewinnen und schließlich das Bild beherrschen. Es muß betont werden, daß an manchen

Röntgenbildern die wolkig-fleckigen Aufhellungen vermißt werden und es gleich zu einer starken Verdichtung kommen kann (Os lunatum, Os naviculare, Schenkelkopf).

4. Nun kommt es zu Verbildungserscheinungen und scheinbarer Größenänderung der befallenen Knochen, zu Zerklüftungen und manchmal zu einem scholligen Zerfall der erkrankten Knochenabschnitte. Bei der Perthesschen Erkrankung wird der Femurkopf niedriger und verbreitert sich, der Kopfschatten kann in einzelne Teile zerfallen. Ein ähnliches Bild finden wir bei der Apophysitis calcanei. Das Os lunatum ist meist in der Richtung der Stoßachse erniedrigt, ist eckig und verformt. Am auffallendsten ist wohl die Verbildung am Naviculare pedis, auch die Veränderungen am Mittelfußköpfchen sind außerordentlich kennzeichnend. An die keilförmige Abflachung der Wirbelkörper bei der Scheuermannschen Erkrankung sei auch hier noch einmal erinnert.

Diese zahlreichen, verschiedenen Verbildungen an den erkrankten Knochenabschnitten gehen alle auf die gleiche Gewebsveränderung zurück. Diese unterschiedliche Erscheinungsform erklärt sich ganz allein durch die verschiedenartige Belastung, der die erkrankten Knochen ausgesetzt sind. Die Stauchung und die dauernd einwirkenden Druckkräfte auf Wirbelkörper, Mittelfußknochen, Kahnbein- und Hüftknochen werden ein anderes röntgenologisches Bild ergeben, als es die Zugwirkung bei der Schlatterschen Erkrankung und bei der Apophysitis calcanei vermag. So sehen wir bei den reinen Druckbelastungen die geschädigten Knochen zusammensintern, dichter, schmaler und niedriger werden (Os lunatum, Os naviculare). Später stellen sich auch gerade hier mit Vorliebe athrotische Veränderungen ein.

5. In der Folge tritt nun sehr oft eine Verbreiterung des Gelenkspaltes ein (Köhler I, Köhler II, Lunatummalacie u. a.). In diesem Zustand zeigt die Röntgenaufnahme, mit den mehr oder weniger deutlichen, scholligen Zerfallsherden und mit der teilweisen, sehr erheblichen Verformung, das Bild eines schwer zerstörten Knochens.

6. Im Laufe von Monaten und Jahren kommt es zur Wiederherstellung, in einzelnen Fällen zur „Restitutio ad integrum" (Köhler I, Schlattersche Erkrankung). Die feinnarbige, verlorengegangene Knochenzeichnung kehrt zurück. Die Verformungen werden ausgeglichen, es stellt sich eine völlige oder annähernd normale Gestaltung der kranken Knochenabschnitte wieder her. Am Os lunatum, am Metatarsus und häufig auch am Femurkopf werden die Verbildungen nicht wieder ganz ausgeglichen. Die Gelenkspalte werden wieder schmäler.

## Schlußbetrachtung.

Um einen Überblick über die häufigsten aseptischen Knorpel-Knochennekrosen zu bekommen, war es notwendig, jedes einzelne Krankheitsbild kurz darzustellen.

Nicht nur die klinischen Anzeichen oder die feingeweblichen Befunde sind es gewesen, die uns Kenntnis gegeben haben von dem Gesamtkreis der aseptischen Nekrosen, sondern erst die eingehende Röntgenuntersuchung hat uns mit jedem dieser Krankheitsbilder vertraut gemacht. Nur das Röntgenbild vermag den Krankheitsvorgang, vom frühesten Zeitpunkt an, Jahre hindurch in seinem Ablauf zu verfolgen.

Die pathologisch-anatomischen Untersuchungen sind — so wichtig sie auch sein mögen — nur in geringer Zahl vorhanden. Das liegt in der Natur des Krankheitsgeschehens.

Die feingeweblichen Untersuchungsreihen zeigen vieles, was sich auf den ersten Blick nicht vereinen läßt, aber andererseits manches Gemeinsame, was auf eine gleiche Ursache schließen läßt.

Die Verschiedenheiten in dem klinischen Erscheinungsbild sind durch den Sitz und durch den Schweregrad der einzelnen Erkrankungen zu erklären.

Im Streit der Meinung um die Einordnung dieses oder jenes Krankheitsbildes in den Kreis der aseptischen Knorpel-Knochennekrosen, erhält das Röntgenbild somit erhöhte, manchmal sogar entscheidende Bedeutung. Das Röntgenbild beweist schließlich die Zugehörigkeit der Krankheitsvorgänge zu dem Gesamtkreis der aseptischen Knorpel-Knochennekrosen. Die Verschiedenheiten der einzelnen Bilder sind durch die verschiedene Beanspruchung und den unterschiedlichen Sitz der Einzelerkrankung vollständig erklärt.

Die röntgenologische Übereinstimmung und die klinischen Erscheinungen sind so überzeugend, daß man — trotz fehlender oder lückenhafter pathologisch-anatomischer Befunde — von den aseptischen Knorpel-Knochennekrosen als einem einheitlichen Krankheitsgeschehen sprechen darf.

---

Zum Schluß möchte ich Herrn Dozent Dr. med. Herlyn meinen verbindlichsten Dank aussprechen für die Überlassung der Arbeit und für die freundliche Unterstützung, die mir bei ihrer Abfassung zuteil geworden ist.

## Schrifttumsverzeichnis.


Alsberg: Z. orthop. Chir. **20**, 302.
Altschul: Bruns' Beitr. **125**, 198.
Amstadt: Bruns' Beitr. **102**, 652.
Aschner-Engelmann: „Konstitutionspathologie in der Orthopädie" Berlin: Julius Springer 1928.
Axhausen: Arch. klin. Chir. **124**, 511; **129**, 26, 341.
— Bruns' Beitr. **126**, 451.
— Virchows Arch. **252**, 458.
Behm: Fortschr. Röntgenstr. **14**, 262; **27**, 628.
Bergmann: Arch. klin. Chir. **141**, 463.
— Dtsch. Z. Chir. **217**, 400; **206**, 12.
Blenke: Zbl. Chir. **1923**, 308.
Block: Arch. klin. Chir. **174**, 172.
Boerma: Arch. klin. Chir. **166**, 737.
v. Brandis: Z. orthop. Chir. **48**, 239.
Brand: Arch. klin. Chir. **166**, 474.
Brandes: Dtsch. Z. Chir. **131**, 232; **155**, 216.
Brill: Arch. orthop. Chir. **24**, 64.
Büttner: Arch. klin. Chir. **136**, 703.
Burckhard: Zbl. Chir. **1930**, 1851.
— „Die unspezifischen chronischen Erkrankungen der Wirbelsäule" Stuttgart: Ferdinand Enke 1932.
Caan: Fortschr. Röntgenstr. **33**, 223.
— Erg. Chir. **17**, 64.
Cahen-Brach: Arch. klin. Chir. **124**, 144.
Casatti: Fortschr. Röntgenstr. **35**, 44.
Chandrikoff: Fortschr. Röntgenstr. **36**, 1015.
Contargyris: Z. orthop. Chir. **62**, 330.
Cordes: Bruns' Beitr. **149**, 28, 248.
Driver: Arch. klin. Chir. **166**, 640.
Erlacher: Z. orthop. Chir. **58**, 157.
Fels: Arch. klin. Chir. **129**, 552.
Fischer: Fortschr. Röntgenstr. **28**, 462.
Fleischner: Fortschr. Röntgenstr. **31**, 206, 209.
Frangenheim: Bruns' Beitr. **65**, 19.
Friedrich: Dtsch. Z. Chir. **187**, 385.
Friedländer: Z. orthop. Chir. **55**, 277.
Fromme: Zbl. Chir. **1921**, 154.
Fründ: Münch. med. Wschr. **1928**, H. 35.
Gold: „Die Chirurgie der Wirbelsäule" Stuttgart: Ferdinand Enke 1933.
Grashey: Verh. dtsch. Röntgen-Ges. **10**, 202.

Grazian sky: Fortschr. Röntgenstr. **46**, 76.
Güntz: Mitt. Grenzgeb. Med. u. Chir. **42**, 490.
Haglund: Arch. klin. Chir. **82**, 922.
Haim: Zbl. Chir. **1923**, 698.
Hakenbroch: Zbl. Chir. **1921**, 176.
Haß: Zbl. Chir. **1924**, 168.
— Z. Orthop. Chir. **53**, 302.
— „Konservative und operative Orthopädie" Wien: Julius Springer 1934.
Harms: Fortschr. Röntgenstr. **36**, 1051.
Hildebrand: Fortschr. Röntgenstr. **47**, 551.
Hirsch: Z. orthop. Chir. **58**, 256.
Hohmann: „Fuß und Bein ihre Erkrankungen und deren Behandlung." München: Bergmann 1934.
Jakobsthal: Arch. klin. Chir. **88**, 146.
Jaroschy: Bruns' Beitr. **143**, 75.
Johansson: Z. orthop. Chir. **43**, 82; **42**, 301.
Kaiser: Wien. med. Wschr. **1927**, 557.
Kappis: Bruns' Beitr. **129**, 61.
— Dtsch. Z. Chir. **171**, 13.
Kautz: Fortschr. Röntgenstr. **31**, 258.
Kehl: Arch. klin. Chir. **138**, 65.
Kienböck: Fortschr. Röntgenstr. **15**, 135; **16**, 77.
Köhler: Münch. med. Wschr. **1920**, 1285.
— „Grenzen des Normalen und Anfänge des Pathologischen im Röntgenbild" III. Aufl. 1920.
Laqua: Bruns' Beitr. **145**, H. 1.
Liebermann: Fortschr. Röntgenstr. **48**, 435.
Liek: Arch. klin. Chir. **119**, 329.
Lindemann: Z. orthop. Chir. **55**, 76; **58**, 54.
Mandl: Bruns' Beitr. **126**, 707.
Mau: Z. orthop. Chir. **46**, 145; **55**, 61.
Merlini: Z. orthop. Chir. **49**, 249.
Müller: Zbl. Chir. **1922**, 793.
— Bruns' Beitr. **119**, 664; **133**, 308, 452; **138**, 494.
— Dtsch. Z. Chir. **201**, 81.
Neideck: Z. orthop. Chir. **59**, 557.
Nieden: Dtsch. Z. Chir. **203/204**, 488.
Palugyay: Fortschr. Röntgenstr. **35**, 595.
Perthes: Arch. klin. Chir. **101**, 779.
— Zbl. Chir. **1920**, 123, 542.
— Dtsch. Z. Chir. **107**, 111.
— Bruns' Beitr. **127**, 477.
Polgar: Fortschr. Röntgenstr. **42**, 613.
Pollwein: Bruns' Beitr. **135**, 608.
Preiser: Fortschr. Röntgenstr. **17**, 360.
Reisner: Fortschr. Röntgenstr. **44**, 726.
Riedel: Zbl. Chir. **1922**, 1447.
Rieder: Arch. klin. Chir. **120**, 588.
Sauer: Fortschr. Röntgenstr. **40**, 679.
Scheuermann: Z. orthop. Chir. **41**, 305.
— Fortschr. Röntgenstr. **44**, 233; **53**, 1.
Schinz: Zbl. Chir. **1922**, 1786.
Schlatter: Bruns' Beitr. **59**, 518.

Schnee: Fortschr. Röntgenstr. **35**, 41.
Schmorl: Fortschr. Röntgenstr. **38**, 265; **40**, 269; **41**, 359.
— Arch. klin. Chir. **153**, 35; **150**, 420.
Schultze: Arch. klin. Chir. **100**, 431, 453.
Simons: Z. orthop. Chir. **52**, 564.
Sonntag: Fortschr. Röntgenstr. **30**, 487.
Spisic: Z. orthop. Chir. **51**, 166.
Spitzy: Z. orthop. Chir. **45**, 576.
Stern-Schwabauer: Fortschr. Röntgenstr. **44**, 459.
Stracker: Zbl. Chir. **1932**, 2167.
— Z. orthop. Chir. **58**, 242.
Thiemann: Fortschr. Röntgenstr. **14**, 79.
Valentin: Fortschr. Röntgenstr. **29**, 120.
Wagner: Zbl. Chir. **1921**, 193.
— Med. Klin. **1928**, Nr. 35.
Walter: Arch. orthop. Chir. **25**, 557; **23**, 672.
Watermann: Arch. orthop. Chir. **24**, 179.
Weil: Bruns' Beitr. **122**, 418.
— Fortschr. Röntgenstr. **28**, 133; **40**, 671.
Weiß: Fortschr. Röntgenstr. **43**, 442; **40**, 63.
Wollenberg: Z. orthop. Chir. **50**, 415.
Zaajer: Dtsch. Z. Chir. **163**, 229.
Zatkin: Fortschr. Röntgenstr. **39**, 657.

## Lebenslauf.

Am 23. Juli 1912 wurde ich als Sohn des Studienrats Dr. Santelmann in Geestemünde geboren.

Von Ostern 1921 bis zum März 1931 besuchte ich die Städtische Oberrealschule zu Wilhelmshaven und legte dort meine Reifeprüfung ab.

Im Sommersemester 1931 ging ich nach Göttingen und begann das Studium der Medizin. Nach 5 Semestern bestand ich hier meine ärztliche Vorprüfung. Mein 7. und 8. Semester verbrachte ich in Königsberg und München, kehrte dann nach Göttingen zurück und legte nach dem 11. Semester mein Staatsexamen ab.